FACULTÉ DE MÉDECINE DE PARIS

ANNÉE 1970 — THÈSE — N°

POUR

LE DOCTORAT EN MÉDECINE

(DIPLOME D'ÉTAT)

PAR

Marie-France EQUILBEY
Ancienne Externe des Hôpitaux de Paris
Née le 30 Août 1940, à Clermont-Ferrand - 63

Présentée et soutenue publiquement le 197

SYNDROME DE WILLIAMS ET BEUREN

Syndrome de la sténose aortique supra-valvulaire

ETUDE DE QUATRE CAS PERSONNELS ET REVUE DE LA LITTERATURE

Président : M. JULIEN-MARIE, Professeur

IMPRIMERIE
R. FOULON & Cie
29, Rue Deparcieux, 29
PARIS — 1970

Digitized by the Internet Archive
in 2026

https://archive.org/details/IA41549901_0042

FACULTÉ DE MÉDECINE DE PARIS

ANNÉE 1970 **THÈSE** N°

POUR

LE DOCTORAT EN MÉDECINE

(DIPLOME D'ÉTAT)

PAR

Marie-France EQUILBEY

Ancienne Externe des Hôpitaux de Paris

Née le 30 Août 1940, à Clermont-Ferrand - 63

Présentée et soutenue publiquement le 197

SYNDROME DE WILLIAMS ET BEUREN

Syndrome de la sténose aortique supra-valvulaire

ETUDE DE QUATRE CAS PERSONNELS ET REVUE DE LA LITTERATURE

Président : M. JULIEN-MARIE, Professeur

IMPRIMERIE
R. FOULON & Cie
29, Rue Deparcieux, 29
PARIS — 1970

UNIV.
LEIDEN
BIBL.

A MON PÈRE

A MA MÈRE

Aux sacrifices de laquelle je dois d'avoir mené à bien mes études.

En témoignage de ma profonde reconnaissance et de ma respectueuse affection.

A Monsieur le Professeur JULIEN-MARIE

Professeur de la Chaire de Pédiatrie Sociale
à la Faculté de Médecine de Paris
Médecin des Hôpitaux
Officier de la Légion d'Honneur
Directeur de l'Institut de Pédiatrie Sociale

Qui a accepté de présider le jury de notre thèse.

A Monsieur le Professeur HERRAULT

Qui nous a inspiré le sujet de notre thèse et qui a eu la bienveillance de mettre à notre disposition ses observations personnelles.

A Monsieur le Docteur COHEN-SOLAL

Qui nous a aidé dans la réalisation de ce travail.

A MES MAITRES D'EXTERNAT

Monsieur le Docteur VERNE (Tenon)

Monsieur le Professeur CHIGOT (Trousseau)

Monsieur le Professeur MOLLARET (Claude-Bernard)

Monsieur le Professeur J. BERNARD (Saint-Louis)

Monsieur le Docteur SALET (Trousseau)

Monsieur le Professeur LAPLANE (Trousseau)

Monsieur le Docteur SERGENT (Trousseau)

Monsieur le Professeur LAUNAY (Hérold)

Monsieur le Docteur HERRAULT (Hérold)

En décembre 1961, Williams rapporte chez des enfants les quatre premiers cas d'un syndrome associant une sténose aortique supra-valvulaire, un faciès particulier et un retard intellectuel.

Beuren, l'année suivante, rapporte quatre nouveaux cas de la même association.

A propos de cinq observations, Black, en 1963, compare le faciès de ces enfants avec celui des nourrissons atteints de la forme sévère d'hypercalcémie idiopathique infantile décrite en 1952 par Fanconi et Schlesinger.

En 1964, Garcia rapporte le premier cas d'un enfant atteint d'une hypercalcémie grave et chez lequel le bilan cardiaque effectué en raison d'un souffle systolique montra une sténose aortique supra-valvulaire.

Depuis cette date, les observations de cas de syndrome de Williams et Beuren se sont multipliées, le cadre des anomalies s'est élargi grâce en particulier aux explorations angiographiques.

Différentes hypothèses étiologiques, à propos des rapports entre le syndrome de Williams et Beuren et l'hypercalcémie idiopathique grave, qui comporte le même faciès, le même retard mental et parfois des anomalies cardio-vasculaires semblables, ont été proposées.

On a recherché comment pouvait agir une hypercalcémie éventuelle et les expérimentateurs ont étudié le rôle de la vitamine D, en particulier pendant la grossesse.

Nous décrirons d'abord le syndrome de Williams et Beuren, à partir de nos 4 cas et des 99 observations relevées dans la littérature. Ce syndrome comprend :

— un faciès particulier, dit faciès d' « elfe » ;
— un retard mental, du niveau de la débilité légère ou moyenne ;
— une sténose aortique supra-valvulaire se manifestant cliniquement par un souffle systolique d'intensité modérée, maximum aux deux premiers espaces intercostaux droits ;
— différentes anomalies moins constantes.

Nous verrons ensuite les signes cliniques, biologiques et leur évolution dans la forme sévère d'hypercalcémie idiopathique infantile. Celle-ci est constituée d'une hypercalcémie, d'un faciès d' « elfe », d'un retard mental et parfois d'anomalies cardio-vasculaires.

Puis nous évoquerons le problème des enfants ayant souffert dans les premiers mois de la vie d'hypercalcémie idiopathique grave, et chez lesquels le bilan cardiaque, effectué devant la persistance du souffle systolique habituel en phase aiguë, découvre une sténose aortique supra-valvulaire. Nous avons retrouvé 6 cas dans la littérature d'enfants présentant ces deux éléments, ce qui nous permettra de discuter les liens pouvant exister entre le syndrome de Williams et Beuren, et le syndrome de Fanconi-Schlesinger avec anomalies cardio-vasculaires.

Nous passerons enfin en revue les différentes hypothèses étiopathogénique, en particulier les rapports entre le syndrome de Williams et Beuren, et le métabolisme phospho-calcique, ainsi que le rôle de la vitamine D pendant la vie intra-utérine.

CHAPITRE I

OBSERVATIONS

Cas n° 1

André B..., né le 5 juillet 1961, est hospitalisé le 20 novembre 1967 pour bilan d'un souffle systolique associé à un retard mental et à un faciès particulier.

Les parents, non consanguins, avaient trente et un et trente-trois ans à la naissance de l'enfant ; le père est asthmatique, la mère bien portante ; il n'y a pas d'antécédent familial particulier en dehors de la mort par leucémie à quarante-quatre ans du grand-père paternel.

André est le quatrième d'une fratrie de quatre enfants ; les trois aînés, un garçon de dix-huit ans et des jumelles de treize ans, sont apparemment bien portants et indemnes de cardiopathie.

La grossesse fut normale. L'accouchement eut lieu trois semaines avant le terme prévu ; le liquide était teinté ; le dégagement se fit en occipito-sacrée ; le cri fut immédiat. La mère dit que l'enfant avait une très petite tête et des yeux exorbités. Le poids de naissance était de 2.300 g, la chute d'environ 550 g et il fallut à l'enfant environ un mois en incubateur pour reprendre son poids de naissance en raison de difficultés alimentaires.

Le souffle systolique fut découvert à trois mois et considéré comme probablement sans signification pathologique. L'enfant fut conduit en consultation dans le service à sept mois.

Il est examiné le 23 février 1962 par le Docteur Picard qui constate :

— un souffle systolique intense, à maximum haut situé, sous-claviculaire gauche, perçu dans les deux fosses sous-épineuses ; le deuxième bruit est normal au foyer pulmonaire ; il n'y a pas de composante diastolique ; les fémorales sont normalement battantes ;

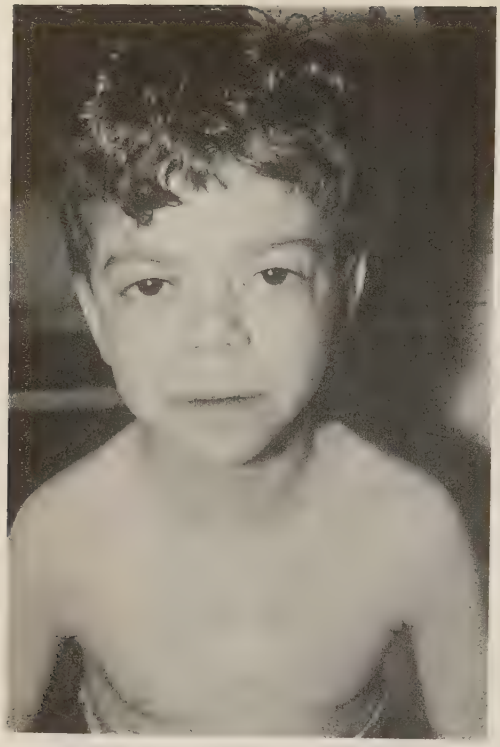

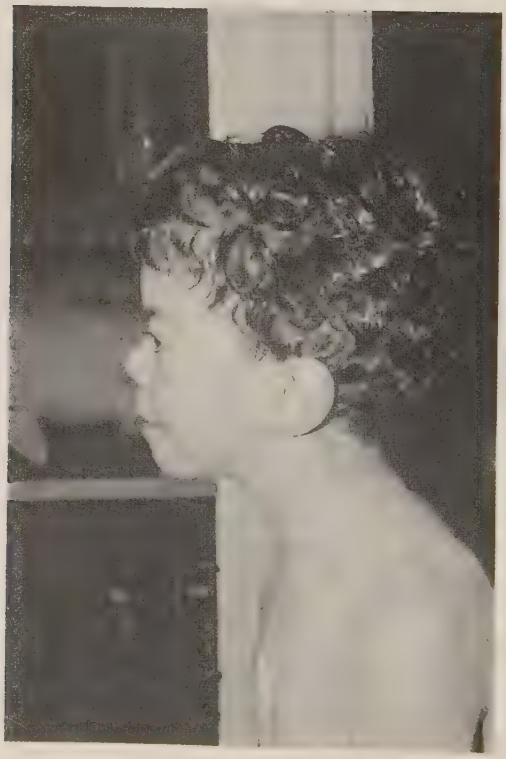

— à la radiographie thoracique, un gros thymus donne une image de double contour droit et, à gauche, masque l'aorte et l'arc moyen ; le cœur est de volume normal et la vascularisation pulmonaire est normale ;
— à l'électrocardiogramme existe une hypertrophie ventriculaire droite.

On évoque alors le diagnostic de canal artériel.

A l'âge de dix-sept mois, on note à la radiographie un débord droit notable de face et une saillie de l'oreillette droite en oblique antérieure gauche, tandis que l'hypertrophie ventriculaire droite a diminué à l'E.C.G.

A quatre ans, le souffle systolique reste inchangé, la radiographie thoracique est normale, l'E.C.G. montre un axe vertical et un décalage du segment ST en D2, D3 et VF.

A six ans, on note l'absence de saillie aortique sur les clichés thoraciques. A l'E.C.G., l'axe principal est de + 100°, il existe un décalage inférieur de ST dans les mêmes dérivations que précédemment. Le souffle systolique est maximum au deuxième espace gauche et derrière le manubrium sternal, son timbre est rude, son intensité modérée, il irradie vers les vaisseaux du cou.

On évoque alors le diagnostic de sténose aortique et c'est à cette consultation que l'on remarque pour la première fois le faciès particulier et l'enfant est hospitalisé pour bilan.

A l'examen, il existe une microcéphalie : le périmètre crânien est de 48 cm (normal : 51 cm).

Le crâne est transversalement aplati dans sa partie antérieure. Le front est large et proéminent.

Les fentes palpébrales sont élargies, arrondies, découvrant des yeux globuleux, en « boules de loto » ; il n'y a pas d'épicanthus ni de strabisme.

La racine du nez est aplatie, la pointe retroussée, les narines regardent en avant.

Les oreilles sont normalement ourlées et bien implantées.

Les joues sont lourdes et tombantes.

La bouche est entr'ouverte, les lèvres épaisses et éversées ; les dents sont petites, mal implantées et de forme anormale.

Le menton est pointu.

La voix est de tonalité basse.

L'interrogatoire de la mère révèle une première enfance difficile : l'alimentation, d'emblée artificielle, comporta de nombreux changements de lait en raison d'une anorexie intense, avec prise des repas interminable, régurgitations et vomissements. L'enfant fut alimenté toutes les deux heures jusque vers l'âge de huit mois ; il fut nourri au biberon jusqu'à un an et n'accepta que des aliments mixés jusqu'à trois ans. Vers deux ans, les parents notent que l'enfant réclame souvent à boire ; il existe une polyurie concomitante. Enfin, il y a toujours eu une constipation opiniâtre avec épisodes diarrhéiques.

Lors de son hospitalisation, à six ans et quatre mois, l'enfant mesure 108 cm (normal : 116 cm) et pèse 17 kg (chiffre normal pour la taille). L'anorexie persiste, globale mais variable ; la polydipsie est nette ; les vomissements sont rares et il n'y a plus de constipation.

L'enfant est manifestement retardé mentalement, mais il est gai et coopérant.

L'examen cardio-vasculaire montre :

— à l'auscultation, un souffle systolique intense, maximum aux deux premiers espaces, irradiant vers les vaisseaux du cou et dans le dos avec frémissement au niveau du manubrium sternal et le long des vaisseaux du cou ;
— les pouls sont normalement perçus à tous les niveaux ; les carotides semblent hyperpulsatiles ;
— la tension artérielle est difficile à mesurer car elle est instable, la maxima est de 10 cm Hg aux deux bras.

Le reste de l'examen physique est normal, en dehors d'une clinodactylie aux deux mains.

Les dermatogiyphes montrent (Docteur Roustan) :

— main droite : triradius axial en T ; tourbillons sur tous les doigts ; pelote en C7 ;

— main gauche : triradius axial en T ; boucle cubitale sur le pouce ; tourbillons sur les autres doigts ; triradius des bases II = 3, III = 9, IV = 12, V = 5 ; pelote en C7.

Le développement psycho-moteur a toujours été lent. Le quotient intellectuel au Terman-Merrill est de 60 (âge mental : trois ans trois mois pour 5 ans six mois d'âge réel).

L'examen ophtalmologique est normal, il n'y a pas d'opacités cristalliniennes.

L'électro-encéphalographie montre :

— un rythme de base de 7 c/s, inconstant, mélangé à de nombreuses ondes lentes et à des rythmes rapides ;
— la réaction d'arrêt existe.

On a cherché à mettre en évidence l'existence d'une ancienne hypercalcémie.

La mère n'a reçu aucun apport de vitamine D ni de calcium pendant la grossesse. L'enfant a reçu des doses de vitamine D de 500 à 1.000 unités par jour de l'âge de trois mois jusqu'à deux ans, puis à cinq ans trois fois 100.000 unités, et à six ans une dose de 200.000 unités.

La calcémie est de 100 mg/l, la phosphorémie de 70 mg/l, les phosphatases alcalines de 7 unités Bodansky, la calciurie de 90 mg/jour, soit environ 5 mg/kg/jour.

Les explorations rénales ont donné des résultats normaux : urée sanguine 0,25 g/l, culot urinaire normal, clearance de l'urée 102 cm^3/mn, épreuve de dilution-concentration normale (densités de 1.002 à 1.028).

L'ionogramme sanguin est normal : chlore 107,8 mEq/l, réserve alcaline 19,2, sodium 142,8, potassium 4,7. La glycémie est de 1 g/l. Les chiffres urinaires sont également normaux : pour une diurèse de 600 cm^3, chlore 88 mEq/l, sodium 82,5, potassium 45.

La numération est normale : 4.200.000 hématies, 6.400 leucocytes dont 69 % de polynucléaires neutrophiles, 26 % de lymphocytes et 5 % de monocytes.

La protidémie est un peu élevée à 87 g/l. L'électrophorèse montre que cette élévation porte les les alpha-2-globulines (13,5 g, soit 15,5 %) et les gamma-globulines (19,5 g, soit 22,5 %).

La radiographie du squelette ne montre pas d'hyperdensité osseuse, les radiographies du thorax faites depuis l'âge de sept mois n'ont jamais montré d'anomalie de la densité osseuse.

On note quelques anomalies radiologiques mineures : une pseudo-épiphyse des deuxièmes métacarpiens, des côtes cervicales bilatérales, un spina bifida de L5, S1 et S2.

La radiographie des reins sans préparation comme l'urographie intra-veineuse sont normales.

Le caryotype est XY normal.

L'étude hémodynamique a été faite le 17 janvier 1968. Elle a montré des courbes et des chiffres de pression normaux, le trajet de la sonde est également normal. L'angiographie, faite par injection dans l'oreillette droite, a montré des cavités droites normales, une sténose aortique supra-valvulaire normale.

	O2 vol %	O2 satur.	pressions
Veine cave sup.	13,2	72 %	
Oreillette droite	13	71 %	6/2 (2,5)
Ventricule droit	13,1		25/0/5
Artère pulmonaire	13		25/14 (19)
Capillaire			(6)

Cas n° 2

Jean-Pierre T..., né le 14 septembre 1959, est hospitalisé le 7 octobre 1968 pour bilan d'un retard mental.

L'enfant est le fils unique de parents bien portants non consanguins. La grossesse fut normale ; l'accouchement eut lieu au terme de huit mois et demi ; le cri immédiat ; le poids de naissance était de 2.200 g. L'enfant fut nourri au sein pendant deux mois.

Le développement psycho-moteur fut lent : premier sourire à six mois, première dent à un an, début de la marche vers un an. A deux ans, ne disait que quelques mots. La propreté n'a été acquise qu'à six ans.

On ne sait pas s'il y a eu des difficultés alimentaires car l'enfant est resté en nourrice jusqu'à l'âge de quatre ans ; cependant, l'enfant a pris ses repas au biberon jusqu'à un an et n'a accepté la cuillère qu'à cet âge.

Dans les antécédents, on note une crise convulsive apyrétique à l'âge de dix mois.

L'enfant ayant été repris par sa mère, celle-ci le montre en consultation au Docteur Cohen-Solal qui constate :
— un souffle systolique ;
— un faciès particulier ;
— un retard mental.

Lors de l'hospitalisation décidée pour bilan, l'enfant âgé de neuf ans mesure 125 cm et pèse 26,500 kg ; le périmètre crânien est de 50,5 cm (normes : 130 cm, 25 kg, 53,2 cm).

Le faciès comporte :
— des joues lourdes et un peu tombantes ;
— une racine du nez aplatie ;
— des lèvres épaisses ;
— une rétrognathie ;
— une asymétrie des arcades sourcilières.

Il n'y a pas d'anomalie morphologique du tronc, des membres ; les dermatoglyphes sont normaux.

L'examen cardio-vasculaire montre :
— les pouls périphériques sont tous perçus de façon égale et symétrique, les oscillations sont normales ;
— la tension artérielle est de 10-7 aux deux bras ;
— il existe un frémissement systolique dans la fourchette sternale ;
— à l'auscultation, un souffle systolique de timbre rude, maximum haut situé, médian, derrière le manubrium sternal ; il irradie dans tout le thorax, les deux carotides, les deux aisselles, en arrière des fosses sous-épineuses aux bases ; le deuxième bruit aortique est normal ; il n'y a pas de composante diastolique ;
— l'E.C.G. montre un rythme sinusal, un axe normal.

Le reste de l'examen physique est normal.

A l'examen psychologique, l'enfant est coopérant, très gentil ; son attention est très labile, son langage correct. Le quotient intellectuel au Wisc est de 45.

Examens complémentaires :

La calcémie est de 100 mg/l, la phosphorémie 56 mg/l, les phosphatases alcalines de 11 unités Bodansky ; le cholestérol sérique est de 2,30 g/l.

Le bilan calcique a été conduit sous apport quotidien de 800 mg.

	Calcémie mg/l	Ca fécal mg/j	calciurie mg/l	diurèse
1er jour	94	72	68	620
2ème jour	100	12	98	600
3ème jour	97	55	144	300

Les radiographies du squelette montrent :
— au niveau du crâne : une microcéphalie modérée ; un certain rétrognathisme qui semble dû davantage à une pro-alvéolie antérieure des incisives qu'à

une hypoplasie mandibulaire. Les sutures sont encore visibles et certaines sont soulignées par une petite bande dense ; il n'y a pas de calcification intra-crânienne ;

— il existe quelques petites anomalies du reste du squelette : radius curvus bilatéral, un aspect un peu allongée des mains sans que l'on puisse parler d'arachnodactylie. La minéralisation est normale et l'âge osseux correspond à l'âge réel.

Le bilan rénal montre : urée sanguine 0,45 g/l ; compte d'Addis 600 hématies et 0 leucocyte ; épreuve de Volhard normale ; clearance de l'urée normale. L'aspect radiologique des reins sans préparation est normal.

L'examen ophtalmologique est normal.

L'électro-encéphalographie montre :

— une activité de fond peu ample, mal dessinée, avec un alpha irrégulier, peu abondant, de 9 c/s, intriqué d'éléments thêta en surcharge non caractérisé. Les réactions d'arrêt sont partielles. La sensibilité à l'hyperpnée modérée est dans les limites physiologiques.

En conclusion, le tracé est peu ample, mal dessiné, irrégulier, mais sans anomalies majeures ni éléments focalisés.

Les radiographies thoraciques montrent une silhouette cardiaque un peu augmentée de volume et une étroitesse du pédicule vasculaire, en particulier une petite taille du bouton aortique. Les poumons paraissent peu vascularisés en périphérie. Il existe quelques calcifications axillaires gauches dont on ne connaît pas l'origine.

L'électrophorèse des protides est normale.

La chromatographie des acides aminés urinaires et sanguins donne des résultats normaux.

Le bilan thyroïdien est normal : iode total 6,2 gammas %, iode hormonal 6 gammas %.

Le caryotype est XY normal sur 13 cellules.

Une biopsie rénale est faite par lombotomie le 25 novembre 1968 (Docteur Bienaymé) ; le rein est d'aspect macroscopiquement normal. Une vingtaine de glomérules ont été intéressés par la biopsie : ils présentent tous le même aspect ; les cellules épithéliales sont hypertrophiées et il existe une nette accentuation du tissu inter-capillaire. Il n'y a pas de prolifération des cellules endo-capillaires ni de dépôt dans la paroi des capillaires glomérulaires. Interstitium, tubes et vaisseaux sont normaux ; on n'a pas trouvé de dépôt calcique.

L'étude hémodynamique a montré un trajet de la sonde normal, des pressions normales dans les cavités droites et les vaisseaux pulmonaires.

L'angiographie par opacification dans le ventricule droit a montré :

— au temps pulmonaire, l'absence de sténose de l'artère pulmonaire et de ses branches ;

— au temps artériel, une sténose aortique supra-valvulaire typique avec dilatation sus-stricturale et hypoplasie de toute l'aorte thoracique.

	02 vol %	02 satur.	pressions
Veine cave sup.	13,4	69 %	
Oreillette droite	14,4	74 %	7/3
Ventricule droit	14,2	73 %	28/3/7
Artère pulmonaire	14,4	74 %	25/13
Capillaire			13/7

Cas n° 3*

Dominique L..., née le 22 septembre 1955, est vue pour la première fois dans le service en août 1968.

C'est la huitième enfant de parents bien portants non consanguins, âgés de quarante-cinq et quarante-sept ans à la naissance de l'enfant. Trois des quatre sœurs ont fait une primo-infection, une est asthmatique ; les trois frères sont bien portants.

La grossesse a été normale, de même que l'accouchement à terme. Le poids de naissance était de 3.000 g. L'enfant fut nourrie au sein pendant un mois, puis reçut un régime mixte avec lait concentré sucré.

Il n'y a pas eu de troubles digestifs pendant les premiers mois, sauf une extrême lenteur pour la prise des biberons. Le développement psycho-moteur a été lent : premier sourire vers deux mois, station assise vers onze mois.

L'enfant est vue en mars 1958 par le Docteur Dugas pour absence de la marche à trente-trois mois. A cet âge, l'enfant mesure 87 cm et pèse 12,700 kg. On remarque à cette consultation le faciès particulier, une hypotonie musculaire, une hernie ombilicale, un discret chapelet costal. L'examen cardio-vasculaire et neurologique est normal. Le cholestérol est à 2,20 g, l'âge osseux normal. L'enfant reçoit alors 30 séances de rayons ultra-violets, du calcium à une dose non précisée et des extraits thyroïdiens.

Dominique marchera à trente-sept mois.

(*) Service du Professeur JULIEN-MARIE.

En mars 1959, on entend pour la première fois un souffle systolique sous-claviculaire gauche ; les fémorales sont normalement battantes ; il existe une cutis laxa.

L'enfant est hospitalisée en août 1968 pour bilan du souffle associé à une débilité intellectuelle importante (quotient intellectuel chiffré à 52 à sept ans et 40 à treize ans).

Il existe à ce moment un syndrome dysmorphique évoquant une hypercalcémie : le faciès est particulier avec des joues lourdes mais non tombantes, un front bombant, un petit diamètre bitemporal ; une ébauche d'épicanthus sans hypertélorisme ni strabisme ; les oreilles sont bas implantées et asymétriques ; l'oreille gauche est mal ourlée ; le maxillaire supérieur est proéminent, le maxillaire inférieur rétrognathe ; les lèvres sont épaisses et éversées ; le nez est aplati et élargi. La voix est basse.

La puberté s'est effectuée normalement.

A treize ans, l'enfant mesure 147 cm et pèse 47 kg. On la note comme affectueuse, coopérante, sociable.

La tension artérielle est :
— bras droit : 165-78 ;
— bras gauche : 160-100 ;
— membre inférieur droit : maxima 120 ;
— membre inférieur gauche : maxima 90.

A l'auscultation, on entend un souffle systolique d'intensité modérée 2-3/6e, maximum au deuxième espace gauche, mésotélésystolique, irradiant le long du bord gauche du sternum, la région sus-claviculaire gauche, les vaisseaux du cou ; son timbre est rude.

On perçoit un autre souffle systolique assez aigu au-dessus et à gauche de l'ombilic.

Examens complémentaires :

A la radio, la voûte du crâne est épaisse et lisse ; il n'y a pas d'autre anomalie squelettique.

Les calcémies sont de 106 et 104 mg/l ; le phosphore de 40 et 36 mg ; les phosphatases alcalines 7,5 et 6,5 U.B.

Le bilan calcique a montré :
— un fonds commun calcique diminué à 2.905 mg ;
— calciurie : 139 mg/j ;
— calcium fécal : 205 mg/j ;
— anabolisme osseux : 1.027 mg/j ;
— catabolisme osseux : 726 mg/j ;
— soit un bilan fortement positif de + 301 mg.

Le taux d'absorption intestinale est augmenté à 78 %.

L'iodémie plasmatique est supérieure à la normale avec une différence entre l'iode plasmatique total (8,8 gammas) et l'iode protéique total est de l'ordre de 3 gammas %. La tétrahydroaldostérone est de 193 microgrammes par jour (normal : 40 à 60).

L'urée sanguine est de 0,28 g/l. La clearance de la créatinine varie de 72 à 119 cm^3/mn.

L'urographie intra-veineuse montre une dystrophie rénale gauche avec ébauche de duplicité pyélo-calicielle droite.

La biopsie rénale, après fixation par glutaraldéhyde, porte sur douze glomérules sans anomalie au microscope optique.

La chromatographie des acides aminés est normale dans le sang et les urines.

L'examen stomatologique montre :

— une glossite exfoliatrice marginée avec quelques fissures latérales sans ulcération ; une gingivite érythémateuse surtout antérieure ;
— une voûte profonde avec proalvéolie ; les dents sont de morphologie normale sans dystrophie ; l'articulé est subnormal ; il y a une infraclusion molaire et une béance antérieure.

L'E.E.G. montre un rythme de 7-8 c/s labile, réactif ; de nombreuses fréquences thêta ; l'hyperpnée ralentit le tracé.

L'étude artériographique montre :

— après injection dans le ventricule gauche près de la région sus-sigmoïdienne, une sténose aortique supra-valvulaire avec dilatation des sinus de Valsalva ;
— après injection dans l'aorte abdominale, l'absence de sténose des artères rénales ; une artère polaire inférieure de chaque côté semblant naître d'un tronc commun à la face antérieure de la bifurcation aortique.

Cas n° 4*

Pascal S..., né le 14 décembre 1955, est examiné pour la première fois en mai 1967.

Il présente l'association :

— faciès typique ;
— retard mental (quotient intellectuel : 60) ;

(*) Malade du Docteur Cohen-Solal.

— souffle systolique intense, maximum aux deux premiers espaces droits et à la fourchette sternale, irradiant vers les carotides, surtout à gauche. Le deuxième bruit est normal, il n'y a pas de composante diastolique.

Les pouls sont normaux.

A la radiographie thoracique, le cœur est de volume normal, l'aorte est normale, de même que l'arc moyen et les branches pulmonaires.

L'électrocardiogramme est normal.

Le reste de l'examen clinique est normal en dehors d'une tache café au lait à la base du thorax gauche.

CHAPITRE II

COMMENTAIRES

Nous avons pu retrouver dans la littérature 99 cas publiés concernant des enfants présentant la triple association :

— faciès typique ;
— retard mental ;
— sténose aortique supra-valvulaire.

Ce sont :

1961

Williams (Nlle-Zélande) : 4 cas

1962

Beuren (Allemagne) : 4 »

1963

Black (Angleterre) : 5 »
Motsch (Angleterre) : 1 »
Merrit (Angleterre) : 1 »
Palmer (U.S.A.) : 1 »
Verney (U.S.A.) : 2 »
Hooft (Suisse) : 1 »
London (Suisse) : 1 »

1964

Buchs (Suisse) : 1 »
Williamson (Angleterre) : 1 »
Farrehi (U.S.A.) : 3 cas
Beuren (Allemagne) : 8 »
Bernard (Belgique) : 1 »
Petry (U.S.A.) : 1 »
Eklof (Suède) : 1 »

1965

Soulié (France) : 3 »
Faivre (France) : 2 »
Nègre (France) : 1 »
Ceballos (U.S.A.) : 1 »
Jue (U.S.A.) : 2 »
Page (U.S.A.) : 3 »
Busch (Allemagne) : 1 »
Kivalo (Allemagne) : 1 »

1966

Neiman (France) : 3 »
Kaplan (France) : 1 »

1966

Rastelli (U.S.A.) :	5 cas
Myers (U.S.A.) :	1 »
Chantler (Angleterre) :	2 »
Fay (Canada) :	1 »
Frank (France) :	1 »
Christiaens (France) :	3 »
Blancquaert (Belgique) :	3 »
Cornell (U.S.A.) :	2 »
Kupic (U.S.A.) :	1 »
Ottesen (U.S.A.) :	9 »

1967

Avogaro (Italie) :	2 »
Velitchkova (Bulgarie) :	2 »
Gérard (France) :	1 »
Davignon (Canada) :	1 cas
Gibbons (Canada) :	1 »

1968

Emerit (France) :	1 »
Guay (Canada) :	1 »
Gorlin (U.S.A.) :	1 »

1969

Nyuts (Belgique) :	4 »

1958

Joseph (Angleterre) :	4 » probables

1970

4 cas personnels

I. — Généralités

Il n'y a pas de prédominance pour un sexe, puisque sur les 70 cas où le sexe de l'enfant est précisé, il y a 30 filles et quarante garçons.

Les antécédents familiaux ne présentent guère de particularité :

— un frère est atteint de tétralogie de Fallot (Soulié);
— un frère a une sténose aortique supra-valvulaire isolée (Ottesen);
— une tante souffre de sténose aortique de siège non précisé (Gérard);
— des retards intellectuels sont signalés : une sœur hydrocéphale (Soulié), deux frères sur une fratrie de six (Farrehi), deux cousins dont un mongolien (Bernard), un frère après maladie convulsive (Fay);
— un méningiome chez le père (Soulié);
— une crâniosténose chez une sœur (Christiaens).

Les parents d'un des cas de Black sont cousins-germains, de même que les grands-parents d'un cas de Soulié.

Les grossesses ont été normales 27 fois sur 33. Les anomalies rencontrées ont été :

— une lymphadénite à colibacilles traitée par pénicilline (Buchs);
— des métrorragies (Gérard, Soulié);
— une éruption des membres inférieurs au premier mois (Soulié);
— une chute au deuxième mois et une albuminurie (Soulié);
— une dysthyroïdie de type non précisé (Avogaro).

Il n'y a pas eu de prise excessive de vitamine D ni de calcium par les mères, sauf dans le cas de Guay (à partir du deuxième mois : 400 unités de vitamine D par jour et 230 mg de calcium ; à partir du quatrième mois : 2 g de gluconate de calcium par jour, occasionnellement un lait enrichi en vitamine D).

L'accouchement fut normal et à terme 30 fois, le terme dépassé et le travail provoqué 2 fois ; il y eut 4 accouchements prématurés au huitième mois.

Le poids de naissance est précisé dans 31 cas ; il est :

— 2 fois inférieur à 2.000 g (1.800 et 1.250 g à terme);
— 10 fois compris entre 2.000 et 2.500 g ;
— 12 fois entre 2.500 et 3.000 g ;
— 7 fois seulement supérieur à 3.000 g.

L'interrogatoire de la mère permet de noter la fréquence des troubles digestifs dans les premiers mois de la vie.

Sur les 31 cas où les troubles digestifs ont été recherchés, on trouve 24 fois une anorexie intense, 12 fois sur 17 des vomissements, des difficultés alimentaires diverses dans les 9 autres cas.

Un retard staturo-pondéral de la première enfance est noté dans 43 observations.

II. — Le faciès

Le faciès est le même dans tous les cas et donne à tous les malades un air de famille, faisant qu'ils se ressemblent entre eux beaucoup plus qu'ils ne ressemblent à leurs frères et sœurs.

Le front est large et souvent proéminent ; il y a souvent un hypertélorisme, un épicanthus s'attachant sur la paupière supérieure (et non la paupière inférieure comme dans la trisomie 21) ; parfois une obliquité antimongoloïde des fentes palpébrales ; un strabisme est fréquent (il est noté 22 fois sur les 25 cas où ce signe est signalé).

Le nez est petit et retroussé, sa racine large et aplatie.

La bouche est large avec des lèvres épaisses et éversées.

Les oreilles sont grandes, décollées, souvent implantées bas et mal ourlées.

Les joues sont lourdes, tombantes, donnant un aspect joufflu, une figure pleine.

Le menton est petit, pointu avec rétrognathisme dû à l'hypoplasie du maxillaire inférieur.

La voix est rauque, basse, de timbre métallique.

Les anomalies des dents sont habituelles : dysplasie, anodontie partielle.

Beuren trouve des anomalies chez 9 de ses 10 malades ; elles sont de même type chez les filles et les garçons, mais beaucoup plus marquées chez ces derniers. Il y a absence des incisives latérales inférieures, les autres incisives sont de petite taille ; les racines dorsales des molaires temporaires supérieures sont très réduites, donnant à ces dents une couronne ronde ; les premières molaires inférieures définitives sont malformées. Ces anomalies entraînent une diminution de la surface masticatoire avec convergence des dents latérales. Il existe un dysgnathisme avec arc dentaire supérieur trop large et arc dentaire inférieur trop petit.

Les autres auteurs notent des anomalies du même type dans 35 cas sur 36 étudiés.

L'origine de ce faciès est inconnue. Ce n'est pas l'ostéosclérose car les radiographies du crâne montrent des lésions très minimes.

L'hypothèse de Russel liant les anomalies du faciès à un défaut de développement du sphénoïde ne s'est pas vérifiée.

III. — Le retard mental

Le retard mental est constant mais d'intensité variable, le quotient intellectuel est habituellement compris entre 40 et 60.

Le comportement de ces enfants est habituellement favorable : ils sont gentils, affectueux, coopérants, sociables. Ils sont souvent bavards et logorrhéiques.

L'examen neurologique montre fréquemment une hypotonie musculaire, parfois une exagération des réflexes ostéo-tendineux (Faivre, Gérard, Guay), une incoordination musculaire (Farrehi, Williams), une limitation de l'extension complète des genoux (Kaplan), une diminution de la force musculaire (Emerit).

L'électro-encéphalographie ne montre en général que des lésions minimes : tracé mal organisé, surcharge d'éléments lents surtout.

Angiographie cérébrale et encéphalographie gazeuse ont été faites dans quelques cas et se sont révélées normales (Buchs) ou n'ont montré que des vaisseaux cérébraux tortueux (Fay).

On ne connaît pas l'origine de ce retard mental.

Il n'est sûrement pas lié à l'anomalie aortique, puisque dans les sténoses aortiques supra-valvulaires isolées ou familiales, le niveau intellectuel est normal.

On peut le considérer comme une conséquence d'une hypercalcémie ancienne éventuelle. Ainsi, Sutcliffe évoque le rôle éventuel des troubles circulatoires cérébraux qui pourraient résulter des sténoses artérielles du système carotidien provoquées par l'hypercalcémie. Mais les angiographies carotidiennes pratiquées ont été normales.

Sarin pense que le retard mental pourrait être le résultat de lésions hypercalcémiques dans les artères cérébrales.

Pour Gorin, les anomalies de perméabilité des membranes cellulaires induites par l'hypercalcémie pourraient rendre compte de la souffrance cérébrale chez les hypercalcémiques.

On sait qu'une malnutrition précoce entraîne chez l'enfant une réduction du poids du cerveau. Des études récentes ont montré que

chez l'enfant malnutri avant le sixième mois, il y a une diminution du nombre totale des cellules cérébrales. Les études expérimentales montrent une période critique concernant la division cellulaire.

La plupart des enquêtes chez l'enfant donnent des résultats similaires et concluent que le niveau intellectuel est nettement plus bas chez l'enfant ayant souffert de malnutrition, et d'autant plus que celle-ci a été plus précoce.

Dans le syndrome de Williams-Beuren, les enfants ont dans un nombre important de cas, souffert de troubles digestifs précoces et intenses, de durée prolongée sur plusieurs mois. On peut donc penser que ces troubles entrent pour une part dans la pathogénie de l'insuffisance intellectuelle, avec peut-être un début des troubles dans la vie fœtale majorant les lésions.

IV. — Les anomalies associées

Elles sont fréquentes et variées. On signale particulièrement :

— des hernies inguinales et crurales (Christiaens, Emerit, Farrehi, Guay, Soulié, Williams);

— des hernies ombilicales (Chantler, Christiaens, Nègre);

— des prolapsus rectaux (Christiaens);

— des anomalies rachidiennes : scoliose (Avogaro, Bernard, Faivre, Frank, Williams); hyperlordose (Cornell, Devaux, Kaplan, Williamson); méningocèle (Cornell). Dans un de nos cas, existe un spina bifida ;

— des anomalies des membres : une incurvation du cinquième doigt dans la majorité des cas (signe noté dans 17 observations); des doigts palmés (Williamson); cubitus varus (Williamson); des pieds bots (Avogaro, Chantler, Cornell, Williams); pieds creux (Faivre); pieds plats (Frank, Soulié); genu valgum (Frank, Nègre, Soulié); coxa valga (Avogaro); troubles de la démarche (Guay). Dans un de nos cas, existe une pseudo-épiphyse des deuxièmes métacarpiens, dans un autre un radius curvus bilatéral avec aspect un peu allongé des mains.

On a également signalé :

— un bec-de-lièvre (Jue);
— une exostose de l'humérus (Frank);
— une hypoplasie vaginale (Cornell);
— une puberté précoce avec pigmentation anormale, scoliose, retard mental, âge osseux en avance sur l'âge réel ayant fait évoquer un diagnostic de maladie d'Albright chez une malade de Chantler.

V. — La sténose aortique

Elle est de siège supra-valvulaire, forme la plus rare du rétrécissement aortique congénital.

Les troubles cliniques qu'elle détermine sont en général assez tardifs, la sténose étant habituellement bien tolérée pendant longtemps et découverte à l'occasion d'un examen systématique. Cependant, lorsqu'elle est serrée, elle peut entraîner des signes fonctionnels qui ont pour particularité de survenir à l'effort.

Il s'agit de douleurs précordiales ou rétro-sternales de caractère inconstamment constrictif, d'intensité variable. Les syncopes d'effort peuvent survenir en l'absence d'autres troubles fonctionnels ; elles peuvent être remplacées par des manifestations neurologiques survenant à l'effort : sensation brutale de voile noir devant les yeux, lipothymies. La dyspnée d'effort est en général très tardive, elle accompagne l'insuffisance ventriculaire gauche.

L'examen clinique permet de suspecter la sténose aortique mais ne peut en affirmer le siège exact, sauf sur certaines nuances.

Dès la palpation, on recueille un signe essentiel : le frémissement systolique intense au foyer aortique, irradiant à distance, en particulier sur la crosse aortique, le creux sus-sternal, les vaisseaux du cou.

La palpation des pouls périphériques montre assez souvent une asymétrie des battements des radiales droite et gauche, des battements fémoraux habituellement normaux.

A l'auscultation, on perçoit le souffle systolique, signe le plus souvent révélateur. C'est un souffle intense, rude, maximum aux deux premiers espaces droits, irradiant vers les vaisseaux du cou, la fourchette sternale, le long des deux bords du sternum, parfois jusqu'à la pointe du cœur.

Le deuxième bruit est variable, parfois normal, souvent assourdi ou absent.

Un souffle diastolique d'insuffisance aortique peut s'associer, il est assez rare.

La découverte de ces anomalies cardiaques est en général précoce dès les premiers mois de la vie : l'âge de découverte est noté dans 55 cas : il était inférieur à six mois dans 25 cas, entre six mois et six ans dans 23 cas, au-delà de six ans dans 7 cas seulement.

La tension artérielle est variable, souvent basse, parfois normale, quelquefois élevée. Surtout, elle est différente à droite et à gauche dans un nombre significatif de cas (37 fois sur les 44 cas où les deux chiffres sont précisés). Elle est plus élevée à droite qu'à gauche, en moyenne de 15 à 20 mm Hg, avec des chiffres extrêmes de 5 et 52 mm (Cornell); une fois est signalé un chiffre plus élevé à gauche qu'à droite (Beuren).

L'électrocardiogramme montre habituellement une surcharge ou une hypertrophie ventriculaire gauche (27 cas sur 36) qui est liée au développement concentrique du ventricule. Dans un certain nombre de cas, au contraire, on signale une hypertrophie ventriculaire droite. Parfois même, les enregistrements successifs ont permis de noter le passage de l'une à l'autre (Williams). L'axe moyen de QRS est de + 80°. L'onde T présente souvent des anomalies, en particulier une inversion dans les précordiales gauches. Les autres anomalies électriques sont beaucoup plus rares : on signale deux fois un bloc incomplet droit (Guay, Soulié), une fois des signes d'ischémie (Blancquaert).

La radiographie du thorax montre une silhouette cardiaque augmentée de volume de façon en général modérée ou minime, le rapport cardio-thoracique varie de 45 à 55 %. Cette augmentation du volume cardiaque est liée à l'hypertrophie du ventricule gauche,

concentrique. Mais cette hypertrophie ventriculaire peut réduire la cavité ventriculaire sans entraîner l'élargissement des contours de l'ombre radiologique du cœur. Par contre, le pédicule vasculaire paraît « vide » : on ne peut voir d'ombre aortique, il n'y a pas de bouton aortique. Cette silhouette : cœur un peu gros de face et en oblique antérieure gauche avec pédicule vasculaire étroit, est un excellent signe de sténose aortique supra-valvulaire.

Le diagnostic clinique de sténose aortique est donc en général facile, la localisation exacte est suspectée sur l'association avec le faciès particulier et le retard mental ; certains auteurs ont pu ainsi affirmer le diagnostic précis avant les examens complémentaires.

Ceux-ci s'imposent cependant pour certifier le diagnostic, en juger la sévérité et éventuellement poser l'indication opératoire.

Le cathétérisme des cavités gauches s'effectue en général par voie rétrograde, fémorale. Il met en évidence les troubles dus à l'obstacle aortique sur les pressions ventriculaire, aortique et artérielle périphérique.

La courbe ventriculaire montre une élévation de la pression systolique de 160 à 250 mm Hg ; la pression diastolique est en général élevée modérément de 5 à 15 mm. La courbe de pression a souvent une forme anormale, ogivale, avec ralentissement de la phase d'éjection rapide, disparition du plateau d'éjection lente, allongement de la durée totale d'éjection.

La courbe aortique dans la zone supra-valvulaire est caractérisée le plus souvent par une réduction nette de son ampleur ; la pression systolique est normale ou un peu basse.

Il existe donc un gradient de pression entre l'aorte et le ventricule gauche, variant de 20 à 220 mm Hg, en moyenne de 75 mm Hg.

L'angiographie précise le siège exact, la forme et le degré de la sténose.

La sténose est localisée juste au-dessus des sinus de Valsalva ; au-delà, l'aorte reprend un calibre normal immédiatement ou après une courte zone de dilatation post-sténotique.

Les examens angiocardiographiques et anatomiques (intervention ou autopsie) permettent de distinguer deux formes de sténose aortique supra-valvulaire.

Le type le plus fréquent est constitué par un bourrelet circonférentiel dû à l'hypertrophie de la paroi aortique, situé le plus souvent à la hauteur du bord supérieur des sinus de Valsalva. Sur les coupes histologiques, le bourrelet est constitué d'un tissu appelé myxomateux ou myxœdémateux ; il s'agit de tissu fibreux et de collagène avec quelques fibres élastiques éparses, les deux versants sont tapissés d'endothélium ; l'ensemble repose sur une zone épaissie et désorganisée de média aortique. Les sinus de Valsalva sont vastes, les coronaires dilatées, parfois ectasiques.

Plus rarement, on observe une sténose constituée de bandes fibreuses plus ou moins larges, formant au maximum un diaphragme s'insérant par un bord à la paroi aortique au niveau du bord supérieur des sinus de Valsalva et dont le bord libre limite l'orifice aortique.

La sténose peut être localisée ou plus souvent s'étendre sur une certaine longueur de l'aorte ascendante. Les lésions peuvent également atteindre en partie les valves aortiques, ce qui explique la possibilité d'insuffisance aortique associée.

VI. — Les lésions cardio-vasculaires associées

Parfois soupçonnées sur la clinique, ce sont des découvertes d'examen angiographique systématique.

a) *Lésions de l'aorte et des gros vaisseaux de la base :*

On a signalé une sténose aortique valvulaire associée à la sténose supra-valvulaire (Avogaro).

L'association à une coarctation de l'isthme est plus fréquente ; on peut la soupçonner cliniquement sur la diminution des battements fémoraux. Cette coarctation siège entre le tronc brachio-

Anomalies cardio-vasculaires
dans le syndrome de Williams-Beuren

AUTEUR	ANNEE	N°	SA-SV	ANOMALIES A L'ANGIOGRAPHIE	ANOMALIES PULMONAIRES	AUTRES ANOMALIES VASCULAIRES
WILLIAMS	1961	1	+	Dilatation coronaire droite Sténose sous-clavière gauche		
		2	+	Dilatation des coronaires		
		3	+	Dilatation des coronaires		
		4	+	Dilatation coronaire droite Hypoplasie aortique Anomalie myocardique		
BEUREN	1962	1	+	Hypoplasie aortique	Sténoses pulmonaires périphériques multiples bilatérales	
		2	+	Circulation collatérale entre coronaires et vaisseaux du médiastin	Sténoses pulmonaires périphériques multiples	
		3	+		Sténoses pulmonaires périphériques multiples bilatérales	
		4	+		Sténoses pulmonaires périphériques	
BLACK	1963	2	+	Sténose entre sous-clavière gauche et canal artériel		
BUCHS	1964	-	+	Dilatation des coronaires Hypoplasie aortique Origine commune carotide gauche et tronc brachio-céphalique		
WILLIAMSON	1964	-	+	Hypoplasie aortique	Sténose entre basale gauche et lingulaire	
FARREHI	1964	1	+	Hypoplasie coronaire droite		
		2	+			
		3	+	Carotide gauche nait du tronc brachio-céphalique Insuffisance mitrale		

					riques	
		7	+		Sténoses pulmonaires périphériques	
		8	+		Sténoses pulmonaires périphériques	
		9	+		Sténoses pulmonaires périphériques	
		10	+		Sténoses pulmonaires périphériques	
BERNARD	1964	-	+	Sténose à la jonction crosse et aorte descendante Insuffisance aortique		
SOULIE	1965	1	+	Dilatation des coronaires		
		2	+	Absence de sous-clavière droite		
		3	+			
FAIVRE	1965	1	+	Absence de coronaire droite Hypoplasie aortique Insuffisance aortique		
		2	+	Hypoplasie aortique		
CEBALLOS	1965	-	+	Anomalies coronaires		
NEGRE	1966	-	+	Dilatation des coronaires Hypoplasie aortique		
KAPLAN	1966	-	+	Sténose entre tronc brachio-céphalique et carotide gauche		
RASTELLI	1966	5	+	Anomalie coronaire gauche		
		10	+			
		12	+	Anomalie coronaire gauche		
		14	+	Anomalie coronaire droite		
MYERS	1966	4	+		Sténoses pulmonaires branche droite, tronc de la branche gauche	

AUTEUR	ANNEE	N°	SA-SV	ANOMALIES A L'ANGIOGRAPHIE	ANOMALIES PULMONAIRES	AUTRES ANOMALIES VASCULAIRES
CHANTLER	1966	1	+			
		3	+	Dilatation des coronaires		
FAY	1966	-	+	Insuffisance mitrale	Sténoses pulmonaires périphériques	Vaisseaux cérébraux tortueux
CHRISTIAENS	1966	1	+	Hypoplasie aortique	Sténose pulmonaire supravalvulaire Hypoplasie pulmonaire	
		2	+	Dilatation des coronaires	Sténoses pulmonaires périphériques	
		3	+		Sténose pulmonaire supravalvulaire	
BLANCQUAERT	1966	6	+	Sténose isthmique Insuffisance aortique Origine commune de carotide gauche et tronc brachio-céphalique	Hypoplasie pulmonaire périphérique	
		7	+		Sténoses pulmonaires périphériques et des branches principales	
		8	+			
		9	+		Sténose pulmonaire supravalvulaire	
KUPIC	1966	3	+	Dilatation des coronaires		
ANTIA	1966	1	+	Dilatation des coronaires Hypoplasie aortique	Sténoses pulmonaires bilatérales à la bifurcation	Hypoplasie aorte abdominale Deux artères rénales de chaque côté
		2	+	Dilatation des coronaires Insuffisance aortique	Sténose pulmonaire valvulaire Sténose origine branche gauche	
		3	+	Dilatation des coronaires Hypoplasie aortique	Sténoses pulmonaires périphériques	
		4	+	[illegible]	[illegible]	

		5	+	Dilatation des coronaires Hypoplasie aortique		Hypoplasie aorte abdominale Sténoses coeliaque et mésentérique
		6	+	Dilatation des coronaires Hypoplasie aortique Insuffisance aortique	Sténoses pulmonaires périphériques	Hypoplasie aorte abdominale Deux artères rénales gauches
		7	+	Dilatation des coronaires Insuffisance aortique Atrésie sous-clavière gauche		Sténose rénale droite
		8	+	Dilatation des coronaires Insuffisance aortique		Hypoplasie aorte abdominale Sténose coeliaque
		9	+	Insuffisance aortique Hypoplasie aortique	Hypoplasie pulmonaire bilatérale	Hypoplasie aorte abdominale
AVOGARO	1967	1	+	Sténose aortique valvulaire Dilatation des coronaires		
		2	+	Insuffisance mitrale	Sténose bifurcation pulmonaire	
VELITCHKOVA	1967	1	+	Hypoplasie sous-clavière et carotide gauches	Sténoses pulmonaires périphériques	Hypoplasie aorte abdominale Sténose rénale droite Anomalie mésentérique inférieure
		2	+		Sténoses périphériques droites	
NEIMAN	1967	1	+	Hypoplasie aortique		
		2	+	Hypoplasie aortique		
		3	+	Hypoplasie aortique		
GERARD	1967	-	+	Deux vaisseaux partent en V de la crosse pour la tête et le membre supérieur		
EMERIT	1968	-	+	Hypoplasie aortique	Sténoses pulmonaires périphériques	
GUAY	1968	-	+			
SARIN	1968	-	+	Sténoses des sous-clavières	Sténoses des pulmonaires à l'origine. Sténose branche périphérique gauche	

céphalique et la carotide gauche, ou sur l'aorte descendante. On a ainsi observé une sténose isthmique (Blancquaert), une sténose siégeant entre le tronc brachio-céphalique et la carotide gauche (Devaux, Kaplan), entre la sous-clavière gauche et le canal artériel (Black), à la jonction de la crosse aortique et de l'aorte descendante (Bernard).

L'hypoplasie aortique est fréquente, sur une partie de l'aorte thoracique ou sur sa totalité (elle est notée dans 20 observations).

L'insuffisance aortique est assez fréquente (Blancquaert, Faivre, Ottesen).

Les autres anomalies de cette région sont plus rares ; on a signalé :

— une sténose de la sous-clavière gauche (Velitchkova, Williams);
— une absence de la sous-clavière droite (Soulié);
— une anomalie de naissance des gros vaisseaux : carotide gauche naissant d'un tronc commun avec le tronc brachio-céphalique (Blancquaert, Farrehi, Gérard).

Les artères coronaires sont souvent dilatées et tortueuses (signe noté 20 fois). On signale quelques anomalies telles que l'absence d'une coronaire (Faivre), des anomalies diverses chez 3 malades de Rastelli.

b) *Lésions des vaisseaux pulmonaires :*

Elles sont si fréquentes que Beuren les a inclues dans le syndrome. Il s'agit le plus souvent de sténoses pulmonaires périphériques multiples, parfois de sténoses du tronc ou des branches principales droite et gauche.

On peut cliniquement soupçonner la présence de sténose pulmonaire sur la présence d'un deuxième souffle systolique intense, maximum au deuxième espace gauche où le deuxième bruit est aboli. La radiographie thoracique et l'électrocardiogramme montrent une hypertrophie ventriculaire droite.

En fait, cathétérisme droit et angiographie sont indispensables pour confirmer cette sténose, en préciser le type, la localisation exacte et l'intensité.

On a ainsi signalé :

— des sténoses pulmonaires supra-valvulaires (Christiaens, Ottesen);
— une sténose pulmonaire valvulaire et infundibulaire (Chantler);
— des sténoses de la bifurcation (Avogaro, Ottesen);
— des sténoses des branches principales (Blancquaert, Myers, Ottesen);
— des sténoses des branches périphériques (Velitchkova, Williamson);
— une hypoplasie des branches périphériques (Blancquaert);
— surtout, des sténoses pulmonaires périphériques multiples et bilatérales dans 21 observations.

c) *Lésions de l'aorte abdominale et des artères rénales :*

Elles sont plus rarement signalées, mais semblent assez fréquentes si elles sont recherchées systématiquement par exploration angiographique.

Ainsi, sur les 8 cas explorés par Ottesen et collaborateurs, on trouve 7 fois des anomalies :

— une hypoplasie de toute l'aorte abdominale chez tous ;
— une duplication de l'artère rénale droite ou bilatérale ;
— des sténoses diverses (artère rénale, artère cœliaque, artère mésentérique).

Dans un cas de Velitchkova, il y avait une hypoplasie de l'aorte abdominale, une sténose de l'artère rénale droite, une anomalie de l'artère mésentérique inférieure.

Dans un cas de Chantler, on trouva une hypoplasie aortique et une sténose du tronc de l'artère rénale droite.

Dans un de nos cas existe une artère polaire inférieure pour chaque rein semblant naître d'un tronc commun à la face antérieure de la bifurcation aortique.

d) *Lésions vasculaires diverses :*

Les explorations angiographiques ont en général montré des vaisseaux cérébraux normaux, sauf dans un cas de Fay où ces vaisseaux étaient tortueux.

Anomalies cardio-vasculaires
dans les cas ne comportant pas de S.A.S.V.

AUTEUR	ANNEE	N°	SA-SV	ANOMALIES A L'ANGIOGRAPHIE	ANOMALIES PULMONAIRES	AUTRES ANOMALIES VASCULAIRES
SOULIE	1965	4		Hypoplasie aortique Insuffisance mitrale		
JUE	1965	2		Sténose aorte descendante	Sténose branche pulmonaire supérieure droite	
CHANTLER	1966	2			Sténose pulmonaire	Sténose rénale
CHRISTIAENS	1966	4		Coarctation longue	Hypertension pulmonaire primitive	
		5		Coarctation longue Hypoplasie aortique Sténose sous-clavière gauche	Sténose branche pulmonaire droite	
GORIN	1966	-		Duplication axillaire gauche	Sténoses branches pulmonaires	Artères vertébrales sinueuses

Les vaisseaux rétiniens sont tortueux au fond d'œil dans 9 cas sur les 22 où ce signe a été recherché.

Enfin, une insuffisance mitrale congénitale ou liée à l'hypertrophie et à la dilatation du ventricule gauche est notée dans quelques cas (Avogaro, Farrehi, Fay).

Certaines observations ont été publiées sous le titre de syndrome de Williams-Beuren, mais ne comportent pas de sténose aortique supra-valvulaire. Ce sont un cas d'Eklof avec hypoplasie aortique, un cas de Soulié avec insuffisance mitrale, deux de Christiaens avec coarctation aortique longue, un cas de Blancquaert avec sténose pulmonaire, deux cas de Chantler comportent une sténose rénale et l'un une sténose pulmonaire, le cas de Vasquez a une insuffisance mitrale et celui de Barold une coarctation aortique.

Tous ces malades ont le faciès typique, le retard mental, le souffle systolique ayant fait évoquer le diagnostic de sténose aortique. Seule l'angiographie a infirmé ce diagnostic et précisé les lésions vasculaires réelles.

VII. — L'évolution

Variable avec le degré de la sténose aortique, selon les autres lésions cardio-vasculaires.

L'indication opératoire est portée sur l'intensité des troubles fonctionnels d'effort, sur les données du cathétérisme et de l'angiocardiographie.

Vingt-quatre malades ont été opérés. Il y eut 4 morts post-opératoires. L'autopsie, rapportée dans 3 cas, a confirmé les découvertes opératoires.

L'intervention consiste habituellement dans la pose d'un patch de téflon de forme losangique, après incision de la paroi aortique au niveau de la sténose et parfois excision du tissu formant la sténose.

Dans le cas de Black, mort le lendemain de l'intervention, l'autopsie montra que le rétrécissement s'étendait jusqu'à la bifur-

cation aortique ; l'aorte était rétrécie entre l'origine de la sous-clavière gauche et le canal artériel oblitéré ; le ventricule gauche hypertrophié était d'environ deux fois la taille normale.

Le premier malade de Farrehi fut opéré à quatorze ans ; la période post-opératoire fut compliquée de septicémie à staphylocoques et un abcès se forma au niveau de la prothèse, suivi d'un faux anévrysme. La résection de celui-ci échoua. L'autopsie montra des modifications inflammatoires à la base du cœur ; une hypoplasie de la coronaire droite avec anomalie de son origine.

Le malade de Ceballos mourut de fibrillation ventriculaire quelques heures après l'intervention. L'autopsie montra une hypertrophie ventriculaire, une hémorragie de l'endocarde au niveau de l'oreillette droite suturée. On trouva une zone irrégulière nodulaire à moins d'un demi-centimètre au-dessus de l'anneau aortique, zone qui réduisait la circonférence aortique. Il existait une artère sous-clavière droite. Les artères coronaires présentaient des anomalies.

VIII. — L'histologie

Elle a été étudiée sur les prélèvements opératoires et sur les pièces d'autopsie. On n'a pas trouvé de calcifications, mais une absence du tissu élastique, une prolifération de la média avec tendance à la fibrose. Dans le cas de Chantler, le tissu excisé de la zone sténosée était constitué de tissu fibroblastique jeune peu abondant avec des lames parallèles de tissu collagène, les fibres élastiques étaient retrouvées à l'union avec la paroi aortique.

IX. — Les examens biologiques

a) *Métabolisme phospho-calcique :*

La calcémie est habituellement normale : sur 21 cas, la moyenne est de 99,7 mg/l, avec des chiffres extrêmes de 85 et 106 mg/l.

La calciurie est rarement notée. Faivre trouve un chiffre de 118 mg/l dans un de ses cas, une élévation dans un autre.

Le bilan calcique n'a presque jamais été effectué. Il est normal dans le cas de Frank. Deux des cas présentés ici ont un bilan fortement positif avec hyperabsorption intestinale du calcium.

L'activité vitaminique D du sérum a été trouvée augmentée par certains auteurs, normale dans de plus nombreuses observations.

La carotinémie et la tolérance à la vitamine A sont normales dans les cas de Jue.

Un test de charge a été fait par Taussig qui trouve une réponse identique à celle des hypercalcémies, et par Antia qui ne trouve aucune anomalie dans les réponses des malades par rapport à celles de témoins normaux du même âge.

La cholestérolémie est indiquée dans 14 cas. La moyenne est de 2,13 g/l avec des chiffres extrêmes de 1,60 g et 2,92 g (malade de Bernard).

b) *Fonctionnement rénal :*

La polyurie, signalée avec une relative fréquence dans les antécédents de la première enfance, a en général disparu.

L'urée sanguine est habituellement normale, elle varie de 0,15 à 0,53 g/l.

Les épreuves fonctionnelles sont variables : les clearances sont normales ou diminuées, de façon modérée ; les épreuves de dilution-concentration sont également le plus souvent normales ou subnormales.

Un malade d'Ottesen, atteint de néphrocalcinose, a une épreuve de dilution-concentration normale et une clearance de la créatinine inférieure à 60 % de la normale.

L'urographie intra-veineuse est normale dans 9 cas. Une malade de Jue a une lithiase rénale à deux ans, qui semble guérie à neuf ans lors des explorations cardio-vasculaires.

Deux malades ont une hydronéphrose :

— bilatérale surtout marquée à droite chez un malade de Blancquaert ;

Principaux signes cliniques
du syndrome de Williams-Beuren

AUTEUR	Année	N°	Sexe	Poids de naissance	Difficultés alimentaires	Anorexie	Vomissements	Retard staturo-pondéral	Q.I.	Anomalies dentaires	Hernies	5° doigt incurvé	Strabisme	Calcémie mg/l	Cholestérol g/l	Age de découverte du SS
WILLIAMS	1961	1	F	2,250				+	72	+		+	+			
		2	F	1,800				+	67	+		+	+			
		3	F	2,250				+	42	+	+		+			
		4	M	3,300				+	67	+			+			
BEUREN	1962	1	M	Nle				+	46				+			naissance
		2	M	Nle				+	46				+			naissance
		3	F	Nle				+	58							naissance
		4	F						80							
BLACK	1963	1	F	2,500	+		+	+								6 mois
		2	F	2,800	+	+		+	62				+			3 semaines
		3	M	2,550	+		+	+						98	2,00	3 mois
		4	M	2,600	+		+	+	46				0	105		3 ans
		5	M	2,700	+			+	69							2 ans
BUCHS	1964	-	M	2,300				+	62	+			+			7 ans
WILLIAMSON	1964	-	M	2,200	+		0	+	60					106		3 mois
FARREHI	1964	1	M					+	47				+			2 ans ½
		2	F					+	60		+		+			6 mois

		6	F						44	+			+			
		7	F						57	+			+			
		8	F						58	+						
		9	F						74	+			+			
		10	F							+						
BERNARD	1964	-	G							+					2,92	1 an
SOULIE	1965	1	M	2,750				+	36		+					2 ans ½
		2	M						37	+				100	1,60	2 ans ½
		3	M	3,100				+		+				98	1,80	6 ans
		4	M	2,800			+	+	57	+		+				6 ans
FAIVRE	1965	1	M					+		0		+	+	93		14 ans
		2	F							+		+	+			6 ans
CEBALLOS	1965	-	M	2,600				+								1 semaine
NEGRE	1966	-	M						76	+	+	+	0			2 mois
KAPLAN	1966	-	M	3,700					70	+						6 mois
RASTELLI	1966	5	M													
		10	F													
		12	M													
		14	F													
MYERS	1966	4	M	2,700		+	0	+								2 ans
CHANTLER	1966	1	M	2,600		+		+		+	+					7 ans
		3	F	2,250		+			50	+				99		3 ans ½

AUTEUR	Année	N°	Sexe	Poids de naissance	Difficultés alimentaires	Anorexie	Vomissements	Retard staturo pondéral	Q.I.	Anomalies dentaires	Hernies	5e doigt incurvé	Strabisme	Calcémie mg/l	Cholestérol g/l	Age de découverte du SS
FAY	1966	-	M	2,500	+		+	+	48				0	103		1 mois
FRANK	1966	-	F							+			+			4 ans ½
CHRISTIAENS	1966	1	M			+	0	+	43	+	+	+		85	1,60	naissance
		2	M	1,250		+	+	+			+	+	+			12 ans
		3	M	3,300		+	0	+	50		+	+		89	2,40	2 mois
		4	F	3,200		+	+	+	52		+	+	+			4 mois
		5	M	2,600		+	+	+	50		+	+				8 ans
BLANCQUAERT	1966	6	F	2,150		+		+	35	+		+		95	2,55	6 ans
		7	M	2,700				+				+		92	1,69	6 ans
		8	F	2,200						+		+		104	2,03	11 ans
		9	F	2,400		+	+	+	110			+	+	105	2,50	5 ans
CORNELL	1966	1	M						84							
		2	F					+								3 mois
KUPIC	1966	3	M					+	75							1 an
ANTIA	1966	1	F			+			31-42	+						3 mois

		5	F			+			30-60	+						
		6	M			+			53-77	+						1 mois
		7	M			+		+	30-32	+						9 mois
		8	F			+		+	40-57	+						6 ans
		9	M			+		+	42-57	+						9 mois
AVOGARO	1967	1	F	2,800				+	48	+			+	100-90		12 ans
		2	F	2,600						+				102-103		5 ans
VELITCHKOVA	1967	1	F		+	+	+	+	30	+		+				
		2	M													
NEIMAN	1967	1	M							+			+			
		2	M							+			+			
		3	F							+			+			
GERARD	1967	-	M	2,800				+								2 ans
EMERIT	1968	-	M	2,700					51	+	+	+	+			7 mois
GUAY	1968	-	M			+	+			+	+			104		4 jours
SARIN	1968	-	M							0						26 ans
SERVICE	-	1	M	2,200					45					100	2,30	4 ans
		2	M	2,300		+	+	+	60					100		3 mois
		3	F	3,000		+	0		40		+		0	106-102	2,20	4 ans ½
		4	M						60							

— unilatérale gauche chez un malade de Soulié ; dans ce cas, il s'agissait d'un syndrome de la jonction qui fut opéré (résection pyélo-urétérale) à l'âge de six ans ; l'intervention ne permit pas de découvrir de lithiase ni de néphrocalcinose.

L'examen histologique du rein est rarement indiqué. Ottesen trouve trois fois des anomalies sur cinq biopsies :

— une fois un épaississement des tubes glomérulaires ;
— dans un autre cas, des cicatrices glomérulaires avec épaississement interne des artérioles ;
— et chez le dernier malade, des cristaux calciques.

A l'autopsie du cas de Black, les reins sont normaux en dehors d'un petit infarctus cortical.

Dans un de nos cas, la biopsie rénale a montré que les cellules épithéliales sont hypertrophiées et qu'il existe une nette accentuation du tissu intercapillaire. La biopsie est absolument normale dans un autre cas.

Peut-être l'examen histologique des reins au microscope électronique apportera-t-il des éléments plus précis.

c) *Le bilan hormonal :*

Il est normal dans tous les cas en ce qui concerne le fonctionnement thyroïdien ; quelques enfants ont été traités dans les premières années pour suspicion d'hypothyroïdie, en raison du faciès particulier, du comportement, du retard psycho-moteur et staturo-pondéral. Les examens biologiques n'ont pas confirmé ce diagnostic de myxœdème.

Ainsi, le malade de Nègre, traité de deux mois à quatre ans par des extraits thyroïdiens, a une exploration à l'iode radio-actif normale à l'âge de quatre ans. Les études de la fonction thyroïdienne sont également normales dans nos deux cas où elles ont été faites.

Les explorations hormonales des surrénales donnent également des résultats normaux. Il en est de même en ce qui concerne les parathyroïdes.

d) *Autres examens biologiques :*

La chromatographie des acides aminés sanguins et urinaires est normale dans tous les cas où elle a été faite, de même que l'étude de l'élimination urinaire de l'hydroxyproline (Chantler) et des mucopolysaccharides acides (Buchs).

Les dosages enzymatiques effectués par Emerit ont également donné des résultats normaux.

Quelques malades ont été considérés comme ayant une maladie cœliaque dans la première enfance. Effectivement, chez un malade de Chantler, existe une diminution de l'absorption des graisses.

X. — La radiographie du squelette

Elle permet de noter un certain nombre d'anomalies.

Les résultats de cet examen radiographique sont indiqués dans 21 observations et considérés comme normaux dans 6 cas.

Chez ces malades sans hypercalcémie antérieure prouvée, on trouve quelques cas d'hyperdensité osseuse : 3 des 5 malades d'Ottesen présentent de telles anomalies :

— une ostéosclérose généralisée des extrémités métaphysaires des os longs et de la voûte du crâne ;
— deux fois des soudures prématurées des sutures crâniennes avec dans un cas une sclérose de la voûte, dans l'autre une légère sclérose des os longs.

Chez le malade d'Emerit, on note une voûte crânienne épaissie comme chez le deuxième malade de Faivre dont les radiographies montrent une nette séparation des tables interne et externe de la voûte postérieure et de la base du crâne.

La selle turcique est signalée de petite taille chez plusieurs malades (Devaux, Soulié) avec une certaine exagération des impressions digitiformes.

Faivre signale un développement excessif des sinus frontaux et maxillaires.

Enfin, on signale quelques autres anomalies osseuses :
— une calcification de la métaphyse du péroné (Blancquaert);
— une exostose de l'humérus gauche (Frank).

Dans notre premier cas, les radiographies du thorax faites de sept mois à six ans, ainsi que la radiographie du squelette faite à six ans quatre mois ne montrent pas d'anomalie de la densité osseuse. Dans le deuxième cas, les sutures crâniennes sont encore visibles à neuf ans et certaines sont soulignées d'une petite bande dense ; il n'y a pas de calcification intra-crânienne et la minéralisation est normale. Enfin, chez la dernière malade, la voûte du crâne est épaisse et lisse sans autre anomalie radiologique.

L'âge osseux est normal dans tous les cas, sauf celui de Farrehi où il est retardé et celui de Chantler où il est en avance sur l'âge réel.

XI. — Les études chromosomiques

Elles donnent des résultats normaux.

Sur les 20 cas rapportés, il n'y a que trois anomalies diverses du caryotype :
— un malade de Palmer et Pétry est porteur d'une mosaïque de cellules trisomiques avec un chromosome supplémentaire du groupe 19-20 et de cellules normales ;
— un des malades de Beuren, garçon ayant une cryptorchidie bilatérale, avait un chromosome Y anormal, de petite taille, difficile à distinguer d'un chromosome du groupe 21 ;
— enfin, le malade d'Emerit a un chromosome Y supplémentaire.

L'étude des dermatoglyphes n'a pas apporté non plus de résultats anormaux particuliers.

CHAPITRE III

L'ETIOLOGIE

Elle est encore discutée.

Il ne s'agit probablement pas d'une affection héréditaire, car on ne trouve que des cas isolés, par opposition à la sténose aortique supra-valvulaire avec faciès et intelligence normaux qui semble se transmettre sur le mode autosomique dominant avec expressivité variable.

Les études chromosomiques n'ont pas retrouvé d'anomalie constante et les trois caryotypes anormaux de la littérature semblent être des coïncidences. Cependant, certains auteurs, en particulier Ceballos, pensent que l'étiologie du syndrome sera trouvée dans ces études chromosomiques avec l'amélioration des techniques. Ceballos rapproche le syndrome de certaines affections chromosomiques actuellement reconnues dans lesquelles les cardiopathies congénitales sont fréquentes, avec une nette prédominance pour une malformation déterminée dans chaque affection. C'est ainsi que la trisomie 21 s'accompagne de canal atrio-ventriculaire commun, le syndrome de Turner de coarctation aortique.

Cependant, on connaît des associations de faciès particulier avec anomalie cardiaque de type défini sans anomalie chromosomique ; c'est le cas en particulier de l'embryopathie rubéolique qui s'accompagne de canal artériel dans un certain nombre de cas, le

syndrome de Noonan comporte souvent une sténose pulmonaire valvulaire, le gargoylisme peut s'accompagner d'endocardite fibreuse.

I. — L'embryologie

Le modelage des tissus mous du visage, la formation des septums cardiaques et des valves se situent entre la sixième et la douzième semaine de la gestation.

Tout au long du tronc artériel vont apparaître deux crêtes dont la fusion aboutit à la séparation de ce vaisseau en aorte et artère pulmonaire.

Le quatrième arc aortique donne à gauche la crosse de l'aorte, à droite le tronc brachio-céphalique.

Les ébauches dentaires se forment très tôt à partir d'épaississements épiblastiques qui pénètrent dans le mésenchyme correspondant à la future mâchoire ; cet épiblaste s'épaissit pour former les bourgeons dentaires.

Les lésions du syndrome touchent des organes très différents dont l'organogénèse a lieu à la même période de la vie intra-utérine.

Mais on n'a jamais retrouvé de facteur pouvant provoquer embryopathie ou fœtopathie à l'interrogatoire des mères. Celles-ci n'ont pas absorbé de médicament pendant la grossesse, en particulier de vitamine D ou de calcium. Les grossesses ont été absolument normales dans la majorité des cas.

On ne connaît pratiquement rien sur l'embryologie de la sténose aortique supra-valvulaire.

Friedman a constaté que la paroi aortique de nombreux nouveau-nés humains normaux présente un repli transversal incomplet au bord supérieur des sinus de Valsalva. Cet auteur pense que la sténose aortique pourrait être une exagération du développement de cette structure normale.

Pour Gasser, l'origine de la sténose est dans l'agglutination des amas d'endocarde aortique.

Pour Evans, la membrane sténosante est un reste de la fusion des deux aortes primitives.

Pour Henlé, c'est une partie non résorbée de la cloison entre le quatrième arc branchial et le plan médian.

Beuren a pensé que la pathogénie du syndrome se réfère à une hypoplasie étendue des grands vaisseaux avec formation défectueuse de la zone aortique, des dents, de la mâchoire et du cerveau. Pour Avogaro, il pourrait s'agir de cette hypoplasie généralisée, qui se manifesterait à des époques relativement précoces de la vie. Au contraire, Kupic pense que cette conception ne se tient pas parce que la lésion pulmonaire principale siège sur les branches de la pulmonaire, naissant du sixième arc branchial et non du septum aortique.

Dans la formation de la zone aortique, un septum spiralé divise le tronc artériel et s'étend pour former la portion membraneuse du septum interventriculaire ; simultanément, des nodules proches du niveau de l'anneau aortique persistent et se façonnent en valvules. Si le déroulement de ce processus est altéré ou si le bourgeonnement est incomplet, des valves malformées et des diaphragmes traversent le tractus rétréci et des sténoses peuvent persister dans la forme adulte.

Pour Ceballos, la sténose aortique supra-valvulaire représente un tel défaut. Il soutient cette hypothèse sur le fait que la zone sténosée a le même aspect histologique qu'une valve.

Faivre envisage une cause embryologique sous la forme d'une désinduction, mais comme il s'agit de malformations portant sur du tissu méso et ectoblastique, il la suppose à une période précoce du mésenchyme primitif, non encore différencié (organisateur primaire), ce qui s'accorde mal avec le type très localisé et précis des malformations.

II. — Les rapports avec l'hypercalcémie idiopathique infantile sévère

Ils ont été évoqués pour la première fois, en 1963, par Black et collaborateurs, qui ont rapproché le faciès des enfants porteurs du syndrome de Williams-Beuren et le faciès des nourrissons ayant une hypercalcémie idiopathique grave de type Fanconi-Schlesinger.

En 1964, Garcia rapporte le premier cas d'un enfant ayant présenté une telle hypercalcémie grave et chez lequel le bilan cardiaque a découvert une sténose aortique supra-valvulaire.

1° Les signes cliniques de l'hypercalcémie idiopathique sévère :

Le poids de naissance est faible, inférieur à la normale, dans les deux tiers des cas, malgré une naissance à terme.

Les signes révélateurs de la maladie sont en général les troubles digestifs : anorexie intense, prolongée, polydipsie, vomissements, constipation opiniâtre.

Le retard staturo-pondéral est constant et marqué.

Le faciès très particulier permet d'évoquer le diagnostic dès l'inspection. C'est le faciès d' « elfe » comprenant un épicanthus, des yeux globuleux, une racine du nez aplatie, des joues lourdes et tombantes, des lèvres épaisses et proéminentes.

Il existe une microcéphalie avec parfois crâniosténose ; elle va de pair avec le retard psycho-moteur qui est constant. Ce retard est d'intensité variable, le quotient de développement est en général chiffré entre 50 et 60.

L'examen neurologique montre habituellement une hypotonie.

Les signes cardio-vasculaires sont très fréquents et sont en général des découvertes d'examen systématique au cours du bilan de l'hypercalcémie.

Un souffle systolique est habituel (90 % des cas), souvent intense, parfois accompagné d'un frémissement, de siège variable, toujours souffle d'éjection et jamais souffle de shunt.

Une hypertension artérielle modérée est fréquente.

L'électrocardiogramme montre un raccourcissement du segment QT et un aplatissement de l'onde T dans un certain nombre de cas, mais de façon non constante.

2° L'ÉVOLUTION de l'hypercalcémie idiopathique sévère se fait vers la mort dans 30 % des cas. Dans les autres cas :

— le faciès ne disparaît évidemment jamais ;
— le retard staturo-pondéral s'améliore dans certains cas ; ailleurs, il persiste avec une intensité variable ;
— le retard psycho-moteur, par contre, ne disparaît pas, quelle que soit la précocité du traitement ; il peut s'atténuer, mais sur les 18 cas d'hypercalcémie sévère revus en 1964 par Jeune, un seul avait un quotient intellectuel normal, 4 avaient environ 80 et les autres obtenaient des quotients plus bas, en général compris entre 40 et 60.

Les troubles biologiques régressent en un temps variable, sous l'influence du traitement ou spontanément. Les délais de guérison biologique varient de dix-huit mois à cinq ans. A ce moment, la reprise d'un régime normal en calcium n'entraîne plus d'anomalie de la calcémie.

Le bilan calcique se normalise également. Il peut cependant persister une sensibilité anormale à la vitamine D pendant une longue période ou même définitivement.

La cholestérolémie élevée pendant la phase active de la maladie, évolue en général de façon parallèle à la calcémie ; dans quelques cas, elle persiste plus longtemps à des chiffres un peu augmentés.

L'évolution des troubles rénaux dépend de la durée de l'hypercalcémie ; elle est dominée par la possibilité d'insuffisance rénale et de néphrocalcinose.

L'azotémie et les clearances rénales se normalisent le plus souvent ; seule la néphrocalcinose peut persister longtemps ou indéfiniment.

Les troubles cardio-vasculaires n'ont été étudiés et suivis que récemment. Un souffle systolique est habituel, il peut disparaître avec l'hypercalcémie lorsqu'il est dû à l'hypertension artérielle liée à la néphrocalcinose, lorsqu'il est lié à l'hypercalcémie avec

œdème des valves. Mais il persiste dans un certain nombre de cas et l'angiographie permet de le rattacher à sa cause.

Il s'agit habituellement de lésions valvulaires et de sténoses aortiques ou pulmonaires.

Les autopsies anciennes ne recherchaient pas d'anomalie cardio-vasculaire, mais des séquelles d'hypercalcémie du type calcifications. Les documents sont donc rares à ce sujet.

Joseph rapporte un cas avec importante hypertrophie ventriculaire gauche, dilatation de l'oreillette droite, petite hypertrophie ventriculaire droite. Dans ce cas, les bords des valves mitrale et tricuspide étaient épaissies et l'histologie trouva l'intima de la valve aortique siège d'un épaississement fibreux.

De même, Rashkind trouva des altérations des valves et des parois vasculaires. L'atteinte porte sur les valves aortique, pulmonaire, mitrale et tricuspide qui sont rigides, jaunâtres, durcies. L'histologie trouve une dégénérescence myxœdémateuse, la réaction de Schiff est fortement positive, il y a une prolifération de l'intima de l'aorte ascendante et des coronaires dont les parois sont épaisses. Parfois existent des calcifications intra-myocardiques.

On aboutit ainsi à un ensemble comportant :
— le faciès particulier ;
— le retard mental ;
— des anomalies cardio-vasculaires.

Tandis que les signes biologiques et radiologiques de l'hypercalcémie ont disparu.

Ce tableau étant le même que celui du syndrome de Williams-Beuren, Black a, le premier, évoqué une similitude des deux maladies, la seconde étant une hypercalcémie au stade de guérison biologique.

Quelques auteurs nient tout rapport entre les deux affections : Faivre, en 1965, trouve difficile de rattacher les deux maladies, car « il n'y a chez aucun de ces malades d'anomalie du métabolisme calcique, tant sur le plan biologique que radiologique ; la fonction rénale est normale, le retard physique inconstant, l'hypotonie musculaire manque ».

Pour Ceballos (août 1965), l'étiologie sera trouvée dans les études chromosomiques et « sûrement pas associée à une hypercalcémie ».

Pour Chalnot (janvier 1966), « les hypothèses touchant les anomalies du métabolisme calcique ne sont absolument pas démontrées et ne donnent pas d'explications bien satisfaisantes ».

Enfin, en 1967, Avogaro dit que « l'hypothèse n'est suggérée que par la similitude des faciès ».

Les autres auteurs estiment, au contraire, que les rapports entre l'hypercalcémie idiopathique grave et le syndrome de Williams-Beuren sont étroits.

En effet, il y a trop de ressemblances entre les deux groupes de malades pour qu'il ne s'agisse que de coïncidences. Dans les deux cas, on retrouve :

— un faible poids de naissance ;
— des troubles digestifs précoces ;
— un retard psycho-moteur ;
— un faciès identique.

L'hypotonie musculaire semble assez fréquente chez les enfants atteints d'un syndrome de Williams-Beuren, contrairement à l'opinion de Faivre, de même que les hernies inguinales et ombilicales et les prolapsus rectaux.

L'absence de troubles biologiques du métabolisme phospho-calcique ne saurait étonner puisque ces troubles disparaissent dans tous les cas d'hypercalcémie grave, même en l'absence de traitement. Il est cependant à noter que, dans deux de nos cas, existe une hyperabsorption intestinale du calcium avec balance calcique très positive.

L'ostéosclérose disparaît également dans les hypercalcémies. Cependant, nous avons pu retrouver quelques cas ayant une hyperdensité osseuse en l'absence d'hypercalcémie antérieure prouvée (Ottesen, Emerit, Faivre).

La néphrocalcinose est habituelle dans l'hypercalcémie ; elle évolue rarement vers la régression. Cependant, on ne connaît pas cette évolution de façon exacte dans les hypercalcémies graves.

Elle peut se manifester sur la radiographie des reins, mais est beaucoup plus souvent une découverte d'examen histologique.

Les documents sur l'état rénal des malades atteints de syndrome de Williams-Beuren sont très rares. Les lésions histologiques sont dans tous les cas minimes et on n'a jamais retrouvé de calcification au microscope optique.

Les lésions cardio-vasculaires des hypercalcémies graves après guérison biologique sont, dans les observations les plus récentes, du même type que les lésions du syndrome de Williams-Beuren.

Pour la plupart des auteurs, il y a donc une relation certaine entre les deux affections, mais ce rapport reste à préciser.

Soulié pense ainsi que si l'on ne retrouve pas de sténose aortique supra-valvulaire dans les autopsies d'enfants morts en phase aiguë de l'hypercalcémie, c'est parce que les lésions vasculaires demandent un certain temps pour se constituer.

Actuellement, on tend à penser que les deux affections sont deux formes cliniques d'un même désordre métabolique portant sur la vitamine D.

Pour certains auteurs même, en particulier pour Guay, l'hypercalcémie idiopathique grave serait la traduction d'un trouble ayant débuté dans les derniers mois de la vie fœtale, tandis que le syndrome de Williams-Beuren témoignerait d'une anomalie précoce des trois premiers mois de la grossesse.

CHAPITRE IV

HYPERCALCEMIE ET STENOSE AORTIQUE SUPRA-VALVULAIRE

Un certain nombre de cas ont été rapportés d'enfants ayant souffert d'hypercalcémie idiopathique grave dans la première enfance et qui présentent à un âge variable l'association :
— faciès d' « elfe » ;
— retard mental ;
— sténose aortique supra-valvulaire ;
tandis que les signes biologiques de l'hypercalcémie ont disparu.

Ce sont :
— un cas de Garcia en 1964 (U.S.A.);
— un de Beuren en 1964 (Allemagne);
— un de Jue en 1965 (U.S.A.);
— un de Chantler en 1966 (Angleterre);
— un de Blancquaert en 1966 (Belgique);
— un de Maillard en 1969 (France).

Voici le résumé de ces observations :

• Le malade de Garcia fut hospitalisé à neuf mois pour hypercalcémie grave. Un frère avait un sévère retard mental après maladie convulsive. La grossesse et l'accouchement furent normaux, le poids de naissance était de 3.700 g. L'enfant reçut 1.000 unités de vitamine D par jour et un lait contenant 400 unités de vitamine D par quart. Le souffle systolique fut découvert à cinq mois ; l'enfant fut opéré à six mois pour hernie inguinale bilatérale. A neuf mois, on découvrit une hypercalcémie à 131 mg/l, avec un retard staturo-pondéral, un faciès typique, un retard psycho-moteur évident, une tension artérielle à 15-6 à droite, 12,5-6 à gauche.

Principaux signes cliniques
chez les enfants ayant eu une hypercalcémie grave

AUTEUR	Année	N°	Sexe	Poids de naissance	Difficultés alimentaires	Anorexie	Vomissements	Retard staturo-pondéral	Q.I.	Anomalies dentaires	Hernies	5° doigt incurvé	Strabisme	Calcémie mg/l	Cholestérol g/l	Age de découverte du SS
GARCIA	1964	-	M	3,700				+	60		+			131-133	1,65	5 mois
JUE	1965	1	F	3,350		+	+	+	50	+			+	145	1,66	6 mois
		2	F	2,900			+	+	50	+			+	110-117	1,67	naissance
CHANTLER	1966	4	M	3,150		+	+		60	+				120	4,90	2 mois ½
BLANCQUAERT	1966	10	M	3,000		+	+	+		+		+	+	108-131	1,40-2,75	13 mois
MAILLARD	1969	-	M			+	+	+						130-142	4,40-2,10	9 mois

L'auscultation permettait de percevoir un souffle systolique intense, maximum au bord supérieur du sternum et irradiant largement.

Les examens biologiques montrèrent une diminution des clearances de l'urée et de la créatinine, une urée sanguine à 0,30 g/l, une cholestérolémie à 1,65 g ; un test de tolérance à la vitamine D par la méthode de Bell donna un résultat de 1.540 unités % (normale : 60 à 400).

La radiographie du squelette montra une ostéosclérose généralisée des os longs, des vertèbres, des os de la voûte et de la base du crâne.

Le bilan cardio-vasculaire fut pratiqué au cours de cette hospitalisation ; il montra :
— une augmentation du volume radiologique du cœur ;
— à l'E.C.G., un cœur vertical, un axe principal dévié à droite et une hypertrophie ventriculaire bilatérale ;
— au cathétérisme, un gradient de pression de 21 mm à travers la valve pulmonaire et un autre gradient à travers la valve aortique.
L'angiographie montra :
— une sténose aortique supra-valvulaire avec dilatation de la coronaire gauche et insuffisance aortique modérée ;
— une sténose à l'origine de l'artère pulmonaire gauche et une valve pulmonaire anormale, épaisse.

• La première malade de Jue fut hospitalisée à six mois pour troubles digestifs intenses avec hyperazotémie et souffle systolique. La calcémie était normale à cet âge, ainsi que l'urographie intra-veineuse. A quatorze mois, les troubles digestifs persistaient, accompagnés de retard staturo-pondéral et psycho-moteur ; le faciès était typique. La calcémie était de 145 mg/l, l'urée sanguine de 0,53 g/l. Les radiographies montraient une hyperdensité osseuse généralisée.

La calcémie se normalisa à vingt-deux mois et une dose quotidienne de 500 unités de vitamine D n'entraîna pas de trouble.

A l'âge de neuf ans, on fit un bilan cardio-vasculaire devant la persistance du souffle systolique. On notait à cet âge un faciès typique, un retard mental chiffré à 50, une légère différence des pressions artérielles entre les deux bras (10 mm Hg). On ne fit pas de bilan rénal et les données biologiques ne sont pas citées. L'enfant avait présenté une lithiase rénale vers l'âge de deux ans.

Le cathétérisme gauche montra un gradient de pression de 100 mm Hg à travers la valve aortique. L'angiographie montra :
— une sténose aortique supra-valvulaire avec légère dilatation des sinus aortiques et une hypoplasie de l'aorte ascendante et descendante ;
— l'absence de lésion pulmonaire.

• Le malade de Chantler fut examiné pour un souffle systolique à deux mois et demi. Les troubles digestifs apparurent peu après et permirent le diagnostic d'hypercalcémie. L'enfant recevait alors environ 400 unités par jour de vitamine D. Le faciès était typique. La calcémie était de 120 mg/l, la cholestérolémie de 4,90 g/l ; les radiographies montraient une ostéosclérose diffuse. La calcémie se normalisa à treize mois.

L'enfant fut hospitalisé à cinq ans pour bilan cardiaque. On notait un faciès typique, un retard mental chiffré à moins de 60, un retard staturo-pondéral, un souffle systolique peu intense au bord gauche du sternum. La calcémie était de 97 mg/l, la clearance de la créatinine de 39 cm^3/mn, l'épreuve de dilution-concentration normale, l'urée sanguine de 0,28 g/l. L'examen cardio-vasculaire montra :

— un élargissement du ventricule droit à la radiographie ;
— à l'E.C.G., un axe principal à + 120° avec hypertrophie ventriculaire ;
— au cathétérisme et à l'angiographie :
  — une sténose aortique supra-valvulaire avec hypoplasie de l'aorte ascendante ;
  — une sténose pulmonaire valvulaire et infundibulaire sans sténose périphérique.

• Le malade de Blancquaert présenta des troubles digestifs à partir de six mois ; il fut hospitalisé à treize mois et on nota à cette date un faciès typique, un retard staturo-pondéral, un souffle systolique intense, une hypercalcémie à 131 mg/l avec cholestérolémie à 2,75 g/l ; il y avait une ostéosclérose généralisée à la radiographie. Les parents ne poursuivirent pas le traitement (régime hypocalcique et thyroxine) plus de quelques jours.

Le bilan cardiaque fut réalisé à deux ans sept mois. A cet âge, l'enfant avait le faciès typique, un retard staturo-pondéal et psychomoteur, un souffle systolique peu intense. Les examens biologiques donnèrent des résultats normaux. Le cathétérisme montra un gradient de pression de 20 mm Hg à travers la valve aortique. L'angiographie montra :

— une sténose aortique supra-valvulaire avec légère coarctation isthmique et hypoplasie de l'aorte ascendante, ainsi que de la crosse aortique ;
— l'absence d'anomalie pulmonaire.

• Enfin, Maillard et collaborateurs ont suivi dès la naissance un enfant pour ictère hémolytique néo-natal. A cette période, on trouva une hypercholestérolémie à 4,40 g/l, une calcémie de 104 mg/l, une diminution de la fixation de l'iode 131. A deux mois et demi, l'examen était

Anomalies cardio-vasculaires
chez les enfants ayant eu une hypercalcémie grave

AUTEUR	ANNEE	N°	SA-SV	ANOMALIES A L'ANGIOGRAPHIE	ANOMALIES PULMONAIRES	AUTRES ANOMALIES VASCULAIRES
GARCIA	1964	-	+	Dilatation coronaire gauche Insuffisance aortique	Sténose pulmonaire gauche Valve pulmonaire anormale	
JUE	1965	1	+	Hypoplasie aortique		
CHANTLER	1966	4	+	Hypoplasie aortique	Sténose pulmonaire valvulaire et infundibulaire	Sténose rénale
BLANCQUAERT	1966	10	+	Sténose isthmique Hypoplasie aortique		
MAILLARD	1969	-	+		Sténose pulmonaire supra-valvulaire Sténoses branches pulmonaires	

strictement normal. A neuf mois, l'enfant fut hospitalisé pour des troubles digestifs avec hypotrophie intense (4,800 kg); on nota le faciès particulier, une hypotonie, un souffle systolique. La calcémie était de 130 mg/l, la cholestérolémie de 2,1 g/l ; les radiographies montraient une hyperdensité osseuse diffuse. La calcémie se normalisa en une semaine de régime hypocalcique et l'hyperabsorption intestinale du calcium disparut à quinze mois.

A dix-sept mois, persiste une hypotrophie importante (7,800 kg); il existe une néphrite interstitielle chronique en foyer avec néphrocalcinose, un retard psycho-moteur et, au point de vue cardio-vasculaire :

— une sténose aortique supra-valvulaire ;
— une sténose pulmonaire supra-valvulaire avec sténoses des branches de l'artère pulmonaire.

Ainsi, dans ces 6 observations, l'hypercalcémie est certaine, le bilan cardio-vasculaire pratiqué pour un souffle systolique a, dans tous les cas, montré une sténose aortique supra-valvulaire.

Il semble donc que, si la période d'hypercalcémie était passée inaperçue, ces enfants auraient été considérés comme des malades présentant un syndrome de Williams-Beuren.

Cependant, est-il possible qu'une hypercalcémie grave passe inaperçue ? On ne connaît pas l'avenir des enfants hypercalcémiques en l'absence de traitement. Mais le malade de Blancquaert ne bénéficia que de quelques jours de traitement hypocalcique.

Lors du bilan cardio-vasculaire, ces enfants ont une calcémie, une cholestérolémie normales, les clearances rénales sont normales ou un peu basses, cathétérisme et angiographie montrent le même type d'anomalies que dans le syndrome de Williams-Beuren habituel.

CHAPITRE V

ROLE DE LA VITAMINE

Il semble actuellement certain que le syndrome de Williams-Beuren, comme l'hypercalcémie idiopathique grave, soient tous deux en rapport étroit avec le métabolisme de la vitamine D.

On ne connaît pas encore de façon précise le métabolisme de la vitamine D, les études le concernant sont très récentes, puisque les plus anciennes datent de 1966.

I. — Hypervitaminoses D

Les hypervitaminoses D ne sont pas fréquentes. Elles peuvent être liées :

1° A une erreur de prescription ou d'interprétation des parents qui souvent ont tendance à forcer les doses de vitamine.

2° A une hypersensibilité individuelle, indiscutable mais imprécise ; cette sensibilité particulière se retrouve dans certaines affections comme :

— le myxœdème congénital ;
— les immobilisations prolongées ;
— un ensoleillement excessif ;
— un régime alimentaire trop riche en calcium.

Dans le traitement des rachitismes vitamino-résistants, l'utilisation de doses massives de vitamine D est obligatoire, mais pour éviter les complications de son emploi, en particulier la néphrocalcinose, la surveillance de la calciurie est indispensable.

Les signes cliniques, au début difficiles à interpréter, sont liés à l'hypercalcémie. Il s'agit surtout de troubles digestifs :

L'anorexie brutale s'accompagne de nausées et de vomissements, expliquant la perte de poids ; l'enfant est constipé et parfois se plaint de douleurs abdominales pouvant faire discuter un syndrome chirurgical.

La soif apparaît plus progressivement, elle est rapidement intense et s'accompagne d'une polydipsie ; les poussées de déshydratation ne sont pas rares.

L'enfant est triste, fatigué ou anxieux, irritable.

L'examen ne montre pas grand-chose, mais on retrouve habituellement une hypertension artérielle modérée, une hypotonie musculaire. Par contre, la constatation d'un souffle systolique est rare.

Les signes biologiques sont :
— une hypercalcémie d'intensité variable ;
— une hypercalciurie constante, supérieure à 5 mg/kg/jour ;
— une protéinurie modérée ;
— une leucocyturie contrastant avec l'absence d'hématurie ;
— une baisse constante du pouvoir de concentration des urines ;
— une baisse habituelle des clearances rénales.

L'électrocardiogramme montre des anomalies de l'espace QT qui est raccourci et de l'onde T variable avec la calcémie.

L'évolution peut se faire vers la mort en l'absence de traitement, surtout si l'intoxication est poursuivie. Dans les autres cas, plus fréquents, les troubles digestifs disparaissent très vite, les signes biologiques plus lentement, en particulier l'hypercalciurie demande plusieurs mois pour se normaliser.

Les séquelles sont essentiellement rénales, leur intensité est fonction de la durée de l'intoxication.

Ces lésions rénales sont surtout tubulaires : c'est une tubulopathie nécrosante et calcifiante focale qui siège à la jonction cortico-

médullaire ; une néphrocalcinose est en règle associée. Sous l'influence du traitement, ces lésions histologiques peuvent disparaître en quelques mois, mais la réversibilité est incomplète.

L'intoxication vitaminique entraîne des calcifications diffuses, mais surtout artérielles. Cette calcinose artérielle et plus particulièrement aortique semble due à la seule hypervitaminose et non à l'hypercalcémie, puisqu'elle peut apparaître en l'absence d'hypercalcémie ; elle est constituée de dépôts calciques prédominant sur la média artérielle.

II. — Métabolisme de la vitamine D

Le métabolisme de la vitamine D est encore très mal connu. Les sources en sont rares puisqu'on ne la trouve que dans le foie et la chair de certains poissons ; le lait en contient de faibles quantités, variables avec la saison.

On ne connaît pas les besoins journaliers de façon précise ; ils varient en effet avec de multiples facteurs, en particulier la race, la pigmentation, l'habitat, la vitesse de croissance, certaines conditions météorologiques telles le climat, la saison.

De plus, existe un facteur individuel faisant qu'une même dose sera insuffisante pour certains, toxique à longue échéance pour d'autres.

La vitamine D parvient dans la circulation après absorption cutanée de vitamine D3 venant du 7-déhydrocholestérol, ou surtout après absorption digestive, cette dernière nécessite la présence de bile, puisque la vitamine est liposoluble. On retrouve ensuite la vitamine dans les surrénales, le foie, le rein, le squelette. Mais on ne connaît pas encore les transformations qu'elle subit entre son absorption et son utilisation.

La vitamine D favorise l'absorption intestinale du calcium en agissant sur toute la longueur du grêle au niveau de la zone d'absorption lente du calcium. Elle augmente la calciurie, agit sur l'absorption des acides aminés, augmente la citratémie.

On pensait autrefois que les troubles de l'intoxication dépendaient de l'hypercalcémie. En fait, on a montré une action propre de la vitamine. Il y aurait une action toxique cellulaire directe qui serait le point d'appel des calcifications. Ces lésions siègent aux mitochondries. Pour Scarpelli, la vitamine D réduirait les activités diaphorasiques, ce qui aboutirait à une accumulation d'acide citrique ; on voit apparaître dans ces mitochondries des granulations P.A.S. positifs qui semblent être des mucopolysaccharides que les mitochondries altérées ne peuvent réabsorber.

La constatation précoce des diverses anomalies, en particulier de la lésion cardiaque, qui peut être décelée dès la naissance, a conduit à envisager leur apparition pendant la vie néo-natale ou même *in utero*. Le petit poids de naissance de ces enfants est également suggestif d'un désordre anté-natal.

Contre cette hypothèse, on note certains faits :

— Aucune cause d'hypercalcémie ou d'hypervitaminose D n'est retrouvée chez les mères (sauf dans un cas de Guay); les mères n'ont pas absorbé de vitamine D ni de calcium ou en ont pris à doses modérées.

— Des traitements pour ostéomalacie par de fortes doses de vitamine D n'ont pas entraîné de lésions chez l'enfant.

— Il existe une trentaine de cas publiés d'hyperparathyroïdie chez la mère pendant la grossesse : un tiers des enfants était prématuré, on observe chez eux une brève période d'hypercalcémie suivie d'une courte phase d'hypocalcémie avec tétanie fréquente, mais là encore sans les lésions du syndrome.

Cependant, les expériences sur l'animal apportent de solides arguments en faveur d'un trouble pendant la vie intra-utérine.

Eisenstein observe chez le rat, dont la mère a reçu de fortes doses de vitamine D pendant la gestation, des lésions de l'aorte ascendante allant de l'œdème aux calcifications. Ces lésions touchent l'endothélium et la média artérielles.

Friedman s'est particulièrement attaché à ce problème et a fait de nombreuses expériences sur les lapins.

Une première série d'expériences a été publiée en juillet 1966 ; elle était faite pour déterminer si la vitamine D traverse le placenta et pour explorer les relations entre l'hypervitaminose D chez la mère et le développement de sténose aortique supra-valvulaire chez les descendants.

Friedman observa des taux de vitaminémie D nettement supérieurs chez les lapines traitées et chez leurs petits que chez les lapins témoins : les taux étaient sept à neuf fois plus élevés chez les premiers que chez les seconds. De même, les taux de calcium étaient significativement plus élevés chez les petits de mères traitées que chez les autres.

Par contre, les autres résultats biologiques étaient similaires : cholestérol, lipoprotéines en particulier.

Les autopsies des lapines non traitées furent normales. Par contre, les lapines ayant reçu de fortes doses de vitamine D avaient des lésions aortiques faites de dépressions de la paroi intimale, de dépôts calciques, de zones de dégénérescence et de nécrose de la média aortique ; ces altérations étaient surtout marquées dans la partie proximale de l'aorte.

L'autopsie des petits nés de mères non traitées ne montrèrent pas d'anomalie en dehors d'une communication intra-ventriculaire. Chez les lapins nés de mère ayant reçu de la vitamine D, l'autopsie des nouveau-nés montra des anomalies aortiques chez 4 sur 18. Il s'agissait dans tous ces cas d'une protrusion annulaire au bord supérieur des sinus de Valsalva entraînant un rétrécissement significatif de la circonférence artérielle à ce niveau. Elle était dû à la prolifération isolée de la média. Les autres éléments des parois étaient histologiquement normaux.

Des anomalies de l'aorte supra-valvulaire furent notées sur 4 lapins sur 10 qui moururent spontanément dans les premiers jours après la naissance. Dans 2 de ces cas, il s'agissait d'un rétrécissement sévère juste au-dessus des sinus de Valsalva. L'histologie, dans ces cas, montra une augmentation des fibres élastiques et des cellules musculaires lisses dans la média, avec de petites zones de dégénérescence et des cellules infiltratives. L'adventice était épaissie.

Les lapins survivants furent sacrifiés à trois mois. Ces 6 lapins avaient des anomalies de la zone aortique supra-valvulaire similaires à celles que l'on observait chez les mères traitées : irrégularités de la paroi avec dégénérescence et calcification de la média sans rétrécissement vrai.

Friedman concluait de ces expériences que la vitamine D traverse le placenta et que sa toxicité vasculaire se transmet. Il suggérait qu'une anomalie intra-utérine du métabolisme de la vitamine D chez la mère, le fœtus, ou les deux, pouvait être la cause des sténoses aortiques supra-valvulaires chez l'enfant. Cependant, Friedman n'avait pas de preuve d'un mécanisme analogue chez l'homme et le lapin d'une part, d'autre part les doses de vitamine D administrées aux lapines étaient considérables. Friedman suggérait alors que des quantités normales de vitamine D sont transformées pendant la grossesse en des métabolites pouvant entraîner des lésions vasculaires chez le fœtus et une hypercalcémie après la naissance.

Une deuxième série d'expériences a été publiée en janvier 1969, destinée à explorer les rapports entre l'administration de vitamine D pendant la gestation de la lapine et le développement crânio-facial de la descendance.

L'examen des lapins a permis de noter des anomalies similaires à ce qu'on observe chez l'enfant atteint du syndrome de Williams-Beuren ou d'hypercalcémie : les troubles les plus nets étaient chez le lapin une malocclusion dentaire. Les autres signes observés étaient un faciès particulier, une suture prématurée des os du crâne, un strabisme, des oreilles de forme bizarre, un faible poids de naissance, parfois une buphtalmie probablement due au mauvais développement des os de l'orbite.

De ces expériences, Friedman conclut que les particularités crânio-faciales, dentaires et vasculaires du syndrome peuvent être dues à une anomalie du métabolisme de la vitamine D pendant la grossesse.

Cependant, il faut être prudent dans l'interprétation des découvertes chez l'animal par rapport à l'étiologie du syndrome clinique.

La plupart des malformations congénitales semble résulter d'interactions complexes entre des facteurs génétiques et l'environnement.

Il faut élucider encore le rôle exact de la vitamine D dans l'étiologie de l'hypercalcémie, le rôle du calcium pendant la vie fœtale, comment la vitamine D peut altérer certains processus métaboliques pendant la grossesse.

Ces expériences, ainsi que celles de Mathieu sur le rat parathyroïdectomisé qui reçoit de fortes doses de vitamine D, ce qui, en l'absence d'élévation de la calcémie, entraîne l'apparition de calcifications métastatiques, incitent à évoquer un trouble du métabolisme de la vitamine D pendant la grossesse.

Pour Jue, il pourrait y avoir une période critique pour entraîner des lésions fœtales, comme dans le syndrome de rubéole maternelle. Pour Guay, cette période critique se situe dans les trois premiers mois de la grossesse.

Le rôle de la vitamine D semble actuellement certain, mais on ne connaît pas encore les mécanismes biochimiques et biologiques de son action.

Pour Fellers, il y aurait un défaut de désactivation hépatique de la vitamine D par déficience des systèmes enzymatiques qui la contrôlent.

Pour Lindquist, l'élaboration ou l'activité d'un facteur endogène (facteur de Nicolaysen), d'origine osseuse, susceptible de freiner l'absorption, serait troublées. Mais la réalité de ce facteur n'a jamais été prouvée.

Gorin évoque un défaut congénital des systèmes enzymatiques cellulaires intervenant dans les transferts calciques qui s'effectuent soit au niveau du duodénum où ils paraissent répondre à un processus actif soit au niveau du jéjuno-iléon où l'absorption s'effectue de façon passive par simple diffusion. Ce trouble pourrait être transitoire ou secondairement compensé par le développement de mécanismes régulateurs de suppléance.

On connaît certaines substances ayant une activité vitaminique D : le cholestérol et certains de ses dérivés peuvent dans

certaines conditions avoir un effet hypercalcémiant ; on a isolé à partir d'extraits parathyroïdiens et de feuilles vertes de graminées une fraction liposoluble ayant des actions superposables à certains effets de la vitamine D.

Forfar suggère qu'il existe une augmentation des précurseurs endogènes de la vitamine D, qui, activés, ajouteraient leurs effets à ceux de la vitamine exogène.

Friedman évoque l'action de métabolites de la vitamine D. De telles substances n'ont pas encore été identifiées, mais des métabolites anormaux peuvent théoriquement être produits par les tissus maternels dans les conditions de la grossesse ou par le placenta ou le fœtus lui-même. Il semble qu'une telle anomalie métabolique puisse exister chez le fœtus et le nouveau-né, puisque la disposition métabolique de nombreuses substances change avec l'augmentation de maturité des systèmes enzymatiques, de sorte que certaines erreurs de métabolisme pourraient n'agir que pendant la vie fœtale et la première enfance, et plus tard devenir indétectables.

Une autre voie de recherche peut se trouver dans l'hypothèse d'un défaut de production de thyrocalcitonine. Pour Klotz, il existerait une forme latente de ces déficits en thyrocalcitonine qui serait démasquée par l'épreuve d'hypercalcémie provoquée dont la courbe est anormalement prolongée, ou par l'hypersensibilité à la vitamine D. Cette hyposécrétion serait fréquente dans les hyperthyroïdies, les thyroïdectomies totales avec hypoparathyroïdie, les goitres simples, les spasmophilies.

On a isolé, en 1968 (Professeur Hector de Luca), une substance intermédiaire du métabolisme de la vitamine D. le 25-hydroxycholecalciférol. Ce métabolite est plus actif que la vitamine D pour guérir le rachitisme du poulet et du rat, pour induire la mobilisation osseuse et pour stimuler le transport intestinal du calcium. On a pu réaliser la synthèse de ce corps qui semble être la forme biologiquement active de la vitamine D.

CHAPITRE VI

HYPOTHESES PATHOGENIQUES

Différentes hypothèses pathogéniques ont été soulevées par divers auteurs.

Certains auteurs rapprochent le syndrome de Williams-Beuren du syndrome de Marfan. En effet, on a rapporté plusieurs cas de sténose aortique supra-valvulaire associée à un syndrome de Marfan typique : Burry, Denie, Pérou en particulier. Mais dans ces cas, il n'y avait pas d'anomalie du faciès ni de retard mental net.

La maladie de Marfan comprend des anomalies des membres qui sont allongés, surtout les extrémités distales ; crâne et visage sont allongés, le maxillaire supérieur fait saillie en avant, le palais est profond, ogival. On note des déformations thoraciques très fréquentes, des déformations rachidiennes dans la moitié des cas : cyphoscoliose parfois due à des anomalies vertébrales. Les anomalies des parties molles sont multiples et consistent surtout en hyperlaxité ligamentaire, hernies, genu valgum, hypotonie musculaire.

Dans plus de la moitié des cas existent des anomalies oculaires représentées essentiellement par la luxation du cristallin.

Enfin, les manifestations cardio-vasculaires s'observent dans la moitié des cas ; trois lésions sont surtout fréquentes : l'anévrysme du sinus de Valsalva, dilatation fusiforme de la partie initiale de l'aorte intra-péricardique ; l'anévrysme disséquant de l'aorte ; l'in-

suffisance aortique. On peut rencontrer d'autres anomalies aortiques, en particulier une sténose aortique supra-valvulaire.

Les lésions communes aux deux affections sont donc limitées : les anomalies des membres, de la face ne sont pas les mêmes, il n'y a que les anomalies musculaires qui se rapprochent ; la sténose aortique supra-valvulaire est rare dans la maladie de Marfan. Mais on a signalé assez souvent un allongement des mains chez les malades atteints du syndrome.

Cependant, le malade de Burry avait le faciès caractéristique d'hypercalcémie.

Mais les dosages d'élimination urinaire des mucopolysaccharides acides, élevée dans le syndrome de Marfan, ont donné des résultats normaux dans tous les cas où ils ont été pratiqués.

Rastelli évoque une anomalie du tissu élastique.

Buchs, Williamson et Sarin discutent une affection inflammatoire de l'ensemble du système vasculaire. Le malade de Buchs avaient une capillaroscopie de l'ongle anormale, ce qui suggérait à l'auteur une anomalie générale de tous les tissus mésenchymateux.

CONCLUSIONS

Nous avons pu observer 4 cas d'enfants présentant l'association caractéristique du syndrome de Williams et Beuren, c'est-à-dire une sténose aortique supra-valvulaire, un faciès particulier et un retard mental.

Nous avons retrouvé 99 cas de la même association pathologique dans la littérature de ces dernières années. Ce syndrome est donc relativement rare, mais le diagnostic en est porté de plus en plus fréquemment depuis la pratique des explorations angiographiques et hémodynamiques faites pour des souffles systoliques.

Le syndrome de Williams-Beuren est découvert à un âge variable, le plus souvent chez des enfants d'âge scolaire ou préscolaire, apparemment bien portants mais débiles mentaux. Cette cardiopathie est en règle une découverte d'examen systématique, les signes fonctionnels étant habituellement nuls ou très minimes.

Le faciès du syndrome de Williams-Beuren et celui du syndrome de Fanconi-Schlesinger sont les mêmes. On a donc rapproché ces deux affections qui, outre le faciès, ont en commun un retard mental de même intensité, et surtout des anomalies cardio-vasculaires pouvant être constituées par une sténose aortique supra-valvulaire dans l'hypercalcémie idiopathique grave. Mais, il n'y a pas de signes biologiques ou anatomiques d'hypercalcémie antérieure chez les enfants atteints du syndrome de Williams-Beuren.

Nous avons retrouvé 6 cas d'enfants ayant souffert d'hypercalcémie idiopathique sévère et chez lesquels le bilan cardio-vascu-

laire pratiqué après un délai variable à partir de la phase d'hypercalcémie a montré une sténose aortique supra-valvulaire.

Certains auteurs ont émis l'hypothèse que le syndrome de Williams-Beuren est la forme de guérison des hypercalcémies graves. Mais on ne connaît pas de façon précise l'évolution cardio-vasculaire dans le syndrome de Fanconi-Schlesinger ; on ne sait pas si une hypercalcémie sévère pourrait passer inaperçue dans les premiers mois de la vie, les signes fonctionnels, en particulier les troubles digestifs, sont intenses et durables. L'interrogatoire des mères des enfants atteints d'un syndrome de Williams-Beuren permet de noter la fréquence des troubles digestifs pendant la première enfance, mais ils ne semblent pas avoir l'intensité de ceux que l'on observe dans la phase aiguë de l'hypercalcémie grave.

On peut donc émettre l'hypothèse que les deux maladies sont des manifestations différentes d'une anomalie du métabolisme de la vitamine D.

Il semble, en effet, que l'on puisse éliminer un facteur étiologique héréditaire, puisqu'il n'y a pas de formes familiales du syndrome de Williams-Beuren, contrairement à la sténose aortique supra-valvulaire isolée qui se transmet sur le mode autosomique dominant. On n'a pas retrouvé d'aberration chromosomique patente, en dehors de 3 cas où les anomalies sont différentes et qui semblent être des coïncidences.

Les études expérimentales, en particulier celles de Friedman sur le lapin, montrent que la vitamine D injectée pendant la grossesse de l'animal traverse le placenta ; les petits nés de mères ainsi traitées présentent des anomalies crânio-faciales et cardio-vasculaires semblables à celles que l'on observe chez les enfants atteints de syndrome de Williams-Beuren.

Ces expériences, ainsi que celles de Mathieu et de Eisenstein, permettent d'évoquer pour le syndrome de Williams-Beuren une relation avec un trouble du métabolisme de la vitamine D pendant la grossesse, tandis que le syndrome de Fanconi-Schlesinger pourrait être en rapport avec un trouble de ce métabolisme à un stade plus tardif, peut-être chez l'enfant et non chez la mère.

Il reste à déterminer quel est ce trouble métabolique et à quel stade de la grossesse il interviendrait.

Des renseignements plus précis seront sans doute apportés par l'étude de nouveaux cas d'hypercalcémie idiopathique sévère suivis plusieurs années, l'évolution des troubles cardio-vasculaires de ces malades après guérison biologique de l'hypercalcémie, l'étude des biopsies rénales au microscope électronique chez l'enfant atteint du syndrome de Williams-Beuren, et surtout la connaissance précise du métabolisme de la vitamine D, en particulier pendant la grossesse, chez la mère et chez le fœtus.

Vu, le Doyen :
BROUET

Vu, le Président de Thèse :
JULIEN-MARIE

Vu et Permis d'imprimer,
le Recteur de l'Académie de Paris :
R. MALLET

BIBLIOGRAPHIE

ANTIA et coll. — Sténose aortique supra-valvulaire congénitale, hypercalcémie idiopathique et vitamine D. (*Nutr. Rev.*, octobre 1966, 24, 311-313.)

— Pathogénie du syndrome de sténose aortique supra-valvulaire. (*J. Pédiat.*, septembre 1967, 71, 431-441.)

AVOGARO et coll. — Sur un syndrome inhabituel de sténose aortique supra-valvulaire, retard mental et faciès d'hypercalcémie. (*Mal. Cardiovasc.*, 1967, vol. 8, 631-647.)

BACHMAN et coll. — Sténose aortique supra-valvulaire avec hypoplasie aortique et anomalie coronaire. (*Fortschr. Roentgenstr.*, avril 1964, vol. 100, 460-464.)

BAROLD et coll. — Coarctation de l'aorte avec faciès inhabituel et retard mental. (*Ann. Intern. Méd.*, juillet 1968, 69, 103-106.)

BAUMAN (A.) et BAUMAN (C.G.). — Hypercalcémie idiopathique du nourrisson simulant une cardiopathie congénitale. (*New York State J. Med.*, 15 juillet 1965, 65, n° 14, 1910-1917.)

BERNARD et coll. — Sténose aortique supra-valvulaire : étude clinique, hémodynamique et angiocardiographique. (*Mal. Cardiov.*, 1964, vol. 5, 389-402.)

— Sténose aortique supra-valvulaire et fistule artério-veineuse pulmonaire. (*Mal. Cardiov.*, 1966, 7, 437-448.)

BEUREN, APITZ et HARJANZ. — Association d'une sténose aortique supra-valvulaire avec une arriération mentale et un aspect physique commun. (*Circulation*, décembre 1962, 26, n° 6, 1235-1240.)

BEUREN, SCHULZE, EBERLE, HARMJANZ et APITZ. — Nouvelles observations chez les malades présentant un syndrome de sténose aortique supra-valvulaire. (*Zschr. Kreislauff*, décembre 1963, 52, n° 12, 1252-1253.)

BEUREN et coll. — Le syndrome de sténose aortique supra-valvulaire, sténose pulmonaire périphérique, retard mental et un certain aspect du visage. (*Am. J. Cardiol.*, avril 1964, 13, n° 4, 471-483.)

BEUREN. — Un nouveau syndrome : sténose aortique supra-valvulaire, sténoses pulmonaires périphériques multiples, retard mental, faciès semblable et anomalies dentaires identiques. (*Mschr. Kinderheilk.*, avril 1964, 112, 218-221.)

BEUREN et coll. — Vitamine D, hypercalcémie et maladie cardio-vasculaire. (*Mschr. Kinderheilk.*, septembre 1966, 114, 457.)

BLACK et CARTER. — Association d'une sténose aortique et de l'aspect d'une sévère hypercalcémie infantile. (*Lancet*, 12 octobre 1963, n° 7311, 745-749.)

BLACK et coll. — Sténose aortique et hypercalcémie. (*Lancet*, 1965, 2, 546.)

BLANCQUAERT et coll. — Sténoses pulmonaires et aortiques post-valvulaires avec faciès particulier et retard intellectuel (hypercalcémie idiopathique). (*Acta Cardiol.*, 1966, 21, n° 6, 611-643.)

BONHAM-CARTER et SUTCLIFFE. — Syndrome de sténoses artérielles multiples associées à la forme sévère d'hypercalcémie idiopathique. (*Dis. Child.*, 1964, 39, 418.)

BONGIOVANNI, EBERLEIN et JONES. — Hypercalcémie idiopathique de l'enfance. (*N. Engj. J. of Med.*, 1957, 257, 20, 951.)

BRIOTET. — Contribution à l'étude des sténoses aortiques supra-valvulaires. (*Thèse*, Paris, 1962.)

BUCH. — Hypercalcémie idiopathique infantile. (*Acta Ped. Scandin.*, 1966, n° 5, 1.)

BUCHS et WYLER. — Sténoses aortiques supra-valvulaires, anomalie isolée et faisant également partie d'un syndrome chez le dysplasique débile. (*Cardiologia*, 1964, 45, n° 3, 121-138.)

BURRY. — Sténose aortique supra-valvulaire et syndrome de Marfan. (*Brit. Heart Journ.*, 1963, 20, 143.)

BUSCH. — Sténose aortique supra-valvulaire, retard mental et faciès anormal. (*Mandschr. Kindergeneesk.*, décembre 1965, 33, 513.)

CARTER, DENT, FOWLER et HARPER. — Métabolisme du calcium dans l'hypercalcémie idiopathique de l'enfance. (*Arch. Dis. Child.*, 1955, 30, 399.)

CEBALLOS. — Sténose aortique supra-valvulaire et anomalies faciales, un syndrome récemment décrit. (*J. Med. Ass. Alabama,* août 1965, 35, 106-115.)

CHALNOT, GROSDIDIER, FRISCH et MATHIEU. — A propos de deux cas de sténose aortique supra-valvulaire. (*Ann. Chir. Thor. Cardiovasc.,* suppl. *Ann. Chir.,* janvier 1966, 20, n° 1-2, 5.)

CHANTLER et coll. — Associations cardio-vasculaires et autres dans l'hypercalcémie infantile. (*Guy Hosp. Rep.,* 1966, 115, 221-241.)

CHRISTIAENS, DUPUIS et NYUTS. — Les séqûelles cardiovasculaires de l'hypercalcémie idiopathique infantile (5 observations). (*Arch. Mal. Cœur,* avril 1966, 59, n° 4, 607-624.)

COLEMAN. — Hypercalcémie infantile et lésions cardiovasculaires. Mise en évidence, hypothèse et spéculation. (*Arch. Dis. Child,* octobre 1965, 40, n° 213, 535-540.)

CORNELL, ELKINS, CRILEY et SABISTON. — Sténose aortique supra-valvulaire. (*J. Thor. Cardiovasc. Surg.,* avril 1966, 51, n° 4, 484-492.)

DAESCHNER. — Hypercalcémie idiopathique sévère de l'enfance. (*Pediatrics,* 1959, 19, 362.)

DEVAUX. — Sténose aortique supra-valvulaire avec faciès particulier et retard mental (à propos d'un cas). (*Thèse,* Paris, 1967.)

DUPONT et coll. — Syndrome du faciès d' « elfe ». (*Lancet,* 27 janvier 1968, 1, 209.)

DUPUIS, NYUTS, LAUDE, CRICKX, LEFEBVRE et MAILLAUD. — Sténoses aortiques congénitales. (*Acta Paed. Belg.,* 1966, 20, 249.)

EBELING et BETTE. — Nouveaux points de vue des modifications cardio-vasculaires dans les sténoses aortiques supra-valvulaires sporadiques, familiales, hypercalcémiques associées à des sténoses artérielles périphériques. (*Mschr. Kinderh.,* mai 1968, 116, n° 5, 175-180.)

EBERLE et BEUREN. — Etude des chromosomes chez les malades ayant une sténose aortique supra-valvulaire. (*Lancet,* 31 août 1963, n° 7305, 438.)

EISENBERG, YOUNG, JACOBSON et BOITO. — Sténose aortique supra-valvulaire familiale. (*Am. J. Dis. Child.,* octobre 1964, 108, n° 4.)

EISENSTEIN et ZERUOLIS. — Calcifications aortiques induites par la vitamine D. (*Arch. Path.,* 1964, 77, 27.)

EKLOF, ILHA et ZETTERQVIST. — Hypoplasie aortique. (*Acta Paed.,* Stockholm, 1964, 53, 397.)

EMERIT, GROUCHY (DE), FRÉZAL, JOSSO, CORONE, VERNANT, SOULIÉ et LAMY. — Caryotype XYY, anomalies cardio-vasculaires et dysmorphie faciale chez un garçon de douze ans. (*Arch. Franç. Péd.*, 1968, 25, 531-539.)

FAIVRE et coll. — Le rétrécissement aortique supra-valvulaire avec malformations multiples. (*Arch. Mal. Cœur*, juillet 1965, 58, 977-996.)

FANCONI. — *Schweitz. Med. Wchnser.*, 1951, 81, 908.

FARREHI, DOTTER et GRISWOLD. — Sténose aortique supra-valvulaire. (*Am. J. Dis. Child.*, octobre 1964, 108, n° 4, 335-340.)

FAY et coll. — Sténose aortique supra-valvulaire, retard mental et faciès caractéristique. (*Canad. Med. Ass. J.*, 5 février 1966, 94, 295-297.)

FELLERS et SCHWARTZ. — Etiologie de la forme sévère d'hypercalcémie idiopathique de l'enfance ; défaut du métabolisme de la vitamine D. (*New Engl. J. Med.*, 1958, 259, 1050.)

FELLERS. — Hypercalcémie idiopathique de l'enfance et métabolisme de la vitamine D. (*Helv. Paediat. Acta*, 1959, 14, 483.)

FORBES, CAFARELLI et MANNING. — Vitamine D et hypercalcémie infantile. (*Pediatrics, Evanston*, 1er juillet 1968, 42, 203-204.)

FORFAR, BALF, MAXWELL, TOMPSETT. — Hypercalcémie idiopathique de l'enfance : études clinique et métabolique avec spéciale référence pour le rôle étiologique de la vitamine D. (*Lancet*, 1956, 1, 981.)

FRANK, LÉVY, SACREZ et KLEIN. — Aspects odonto-stomatologiques de la sténose aortique supra-valvulaire. (*Rev. Stomat.*, avril-mai 1966, 67, n° 4-5, 223.)

FRIEDMAN. — Sténose aortique supra-valvulaire. (*Am. J. Dis. Child.*, mars 1965, 109, n° 3, 261-262.)

FRIEDMAN et ROBERTS. — Vitamine D et sténose aortique supra-valvulaire ; action transplacentaire de la vitamine D sur l'aorte du lapin. (*Circulation*, juillet 1966, 34, n° 1, 77-86.)

FRIEDMAN. — Vitamine D, cause de sténose aortique supra-valvulaire. (*Am. Heart J.*, mai 1967, 73, n° 5, 718-720.)

FRIEDMAN et MILLS. — La relation entre la vitamine D et les anomalies dentaires et crânio-faciales du syndrome de sténose supra-valvulaire. (*Pediatrics*, janvier 1969, 43, n° 1, 12-18.)

FYFE. — Taux de vitaminémie A dans l'hypercalcémie idiopathique. (*Lancet*, 1956, 1, 610.)

GARCIA, FRIEDMAN, KABACK et ROWE. — Hypercalcémie idiopathique et sténose aortique supra-valvulaire ; documentation d'un nouveau syndrome. (*New Engl. J. Med.*, 16 juillet 1964, 271, n° 3, 117.)

GELLIS et coll. — Image du mois : hypercalcémie infantile et retard mental. (*Amer. L. Dis. Child.*, avril 1968, 115, 471-472.)

GÉRARD, GRAS, ARNOUX, ROUVIER et JOUVE. — Les sténoses aortiques supra-valvulaires (à propos de 2 observations). (*Marseille Méd.*, 1967, 104, n° 3, 215-225.)

GERBEAUX, GENNES (DE), EMERIT, MILHAUD, GROUCHY (DE) et LENÈGRE. — Rétrécissement aortique valvulaire et supra-valvulaire et syndrome dit de Turner mâle. (*D.M. Soc. Méd. Hôp. Paris*, 1965, 116, 4, 445-459.)

GILLMAN, GILBERT. — Calcium, phosphore et vitamine D, facteurs de régulation de l'intégrité du système cardiovasculaire. (*Exper. Med. et Surg.*, 1956, 14, 135.)

GONZALEZ GALAN, SANCHEZ CASCOS, DE RABACO, SOKOLOSKI et DERABAGO. — Sténose aortique supra-valvulaire. (*Rev. Espan. Cardiol.*, avril 1966, 19, n° 2, 170-180.)

GORIN, SALAMA, BOSQUET, CRUVEILLIER, ROUSTAN et TURPIN. — Un nouveau cas d'hypercalcémie idiopathique grave : étude clinique et biologique, analyse des manifestations cardiaques et discussion pathogénique. (*Ann. Péd.* (*Sem. Hôp. Paris*), 2 janvier 1966, 42, n° 1, 1, 20, pp. 20-42.)

GORIN et SALAMA. — L'hypercalcémie idiopathique grave du nourrisson. (*Entretiens de Bichat*, 1967, 349-356.)

GORIN et coll. — Les hypercalcémies. (*Médecine Infantile*, 1966, n° 7.)

GORLIN, YUNIS et ANDERSON. — Syndrome de la sténose aortique supra-valvulaire avec hypercalcémie infantile et retard mental. (*Am. J. Dis. Child.*, avril 1968, 115, n° 4, 469.)

GROUCHY et EMERIT. — Etudes chromosomiques des sujets atteints de sténose aortique supra-valvulaire. (*Lancet*, 1963, 2, 789.)

GUAY, DORION et ROY. — Sténose aortique supra-valvulaire, retard mental et faciès particulier. (*Union Méd. Canada*, décembre 1968, 97, n° 12, 1911-1916.)

HASS, TRUHEART, TAYLOR et STUMPE. — Etudes histologiques expérimentales de l'hypervitaminose D. (*Amer. J. Path.*, 1958, 34, 395.)

HOOFT, VERMASSEN et BLANCQUAERT. — Observations concernant l'évolution de la forme chronique d'hypercalcémie idiopathique chez l'enfant. (*Helv. Paediat. Acta,* 1965, 18, 138.)

JORGENSEN et coll. — Etudes génétiques des sténoses aortiques supra-valvulaires. (*Humangenetik,* 1965, vol. I, 497-515.)

JORGENSEN, EBERLE et BEUREN. — Génétique et cytogénétique dans les sténoses aortiques supra-valvulaires. (*Mschr. Kinderh.,* avril 1966, 114, n° 4, 281-284.)

JOSEPH et PARROTT. — Hypercalcémie et faciès. (*Arch. Dis. Child.,* 1958, 33, 385.)

JOSEPH, POLANI et GOLD. — Etude des chromosomes dans les sténoses aortiques supra-valvulaires. (*Lancet,* 1963, 788.)

JUE, NOREN et ANDERSON. — Syndrome d'hypercalcémie idiopathique de l'enfance avec cardiopathie congénitale associée. (*J. Pediat.,* 1965, 67, 113.)

KAPLAN et MESCHARES. — Sur le syndrome associant une sténose aortique supra-valvulaire, un retard mental et un faciès particulier. (*Journées Parisiennes de Pédiatrie,* 57-66.)

KENNY. — Etudes métaboliques chez les malades ayant une hypercalcémie idiopathique de l'enfance. (*J. Pédiat.,* 1963, 62, 531.)

KIVALO, AUTIO, PALO et AMNELL. — Retard mental, faciès typique et syndrome de sténose aortique. (*Ann. Med. Int. Fenniae,* 1965, 54, n° 2, 61-67.)

KLOTZ. — Essai préliminaire de classement des syndromes d'hyper et d'hypo-sécrétion en thyrocalcitonine. (*Sem. Hôp.,* novembre 1967, 43, 64, 2927-2928.)

KUPIC et ABRAMS. — Sténose aortique supra-valvulaire. (*Am. J. Roentgenol.,* décembre 1966, 98, n° 4, 822-835.)

KURLANDER et coll. — Sténose aortique supra-valvulaire ; analyse radiologique de 27 cas. (*Am. J. Roentgenol.,* décembre 1966, 98, n° 4, 782-799.)

LATOUR, PUESCH et GROLLEAU. — Les sténoses aortiques supra-valvulaires. (*J. Méd. Montpellier,* juillet-août 1966, 1, n° 7, 345.)

LINDQUIST. — Hypercalcémie idiopathique ; désordre du mécanisme homéostatique du calcium. (*Acta Paediat.,* Uppsala, 1962, suppl. 135, 144.)

LONDON et coll. — Le syndrome de sténose aortique supra-valvulaire avec retard mental et faciès caractéristique. (*Sinaï Hosp. Detroit Bull.*, été 1963, 11, 112-119.)

MACCUE, SPICUZZA et ROBERTSON. — Sténose aortique supra-valvulaire. (*J. Péd.*, 1968, 73, 6, 889-895.)

MAILLARD, DUPUIS et FONTAINE. — Un nouveau cas d'hypercalcémie idiopathique du nourrisson à forme sévère. (*Arch. Franç. Péd.*, 1969, 26, 8, 946.)

MANN. — Syndrome hypercalcémique infantile sans hypercalcémie. (*Proc. Roy. Soc. Med.*, avril 1969, 62, n° 4, 328.)

MARION, GOUNOT et ESTANOVE. — Résection aortique pour sténose supra-valvulaire congénitale. (*Ann. Chir. Thor.*, janvier 1965, 4, n° 1, 63-67.)

MARION, TOURNIAIRE, BLUM et DEYRIEUX. — Rétrécissement aortique supra-valvulaire opéré. (*Arch. Mal. Cœur*, septembre 1965, 58, n° 9, 1350-1358.)

MATHIEU, CUISINIER-GLEIZES, DULAC, LACOSTE, GYRARD et ROYER. — Action toxique de la vitamine D sans hypercalcémie chez le rat parathyroïdectomisé. (*Path. Biol.*, 1964, 12, 674-688.)

MERRIT, PALMER, LURIE. — Sténose aortique supra-valvulaire : génétique et clinique. (*J. Lab. and Clin. Med.*, 1963, 62, 995.)

MITCHELL. — Pronostic de l'hypercalcémie idiopathique de l'enfant. (*Arch. Dis. Child.*, 1960, 35, 383.)

MORROW, WALDHAUSEN, PETERS, BLOODWELL et BRAUNWALD. — Sténose aortique supra-valvulaire. (*Circulation*, 1959, 20, 1003.)

MOTSCH, BARTEL, IWANOFF et PORSTMANN. — Le syndrome de la sténose aortique supra-valvulaire. (*Cardiologia*, 1963, 43, n° 6, 379-390.)

MYERS et WILLIS. — Tableau clinique de la sténose aortique supra-valvulaire. (*Arch. of Int. Med.*, décembre 1966, 118, n° 6, 553-561.)

NÈGRE, LATOUR, PUECH, HERTAU, THÉVENET, GROLLEAU et MARIE. — Sténose aortique supra-valvulaire avec anomalies faciales et psychiques : caractéristiques ; correction chirurgicale de la malformation aortique. (*Soc. Franç. Péd.*, 16 janvier 1966.)

NEIMANN et coll. — Trois nouvelles observations de sténose aortique supra-valvulaire avec dysmorphie faciale particulière et arriération mentale. (*Arch. Franç. Péd.*, octobre 1966, 23, n° 8, 981.)

NEWMAN. — Lésions aortiques tardives après hypercalcémie infantile grave prolongée. (*Deutsche Med. Wschr.*, 11 décembre 1964, 89, n° 50, 2389.)

NICOLAYSEN. — L'absorption du calcium comme une fonction de la saturation du corps en calcium. (*Acta Physiol. Scand.*, 1943, 5, 200.)

NUYTS. — Contribution à l'étude des séquelles de l'hypercalcémie idiopathique à forme sévère du nourrisson. (*Thèse*, Lille, 1965.)

ONATE et coll. — Sténose aortique supra-valvulaire et faciès caractéristique (à propos d'un cas). (*Neurol. Cir. Thorax*, juillet-août 1965, 26, 225.)

OTTESEN, ANTIA et ROWE. — Anomalies vasculaires périphériques associées au syndrome de sténose aortique supra-valvulaire. (*Radiology*, mars 1966, 86, n° 3, 430-435.)

NUYTS, RYCKEWAERT, DUPUIS et GAUDIER. — Le syndrome de Williams et Beuren (à propos de 14 observations). (*Arch. Franç. Péd.*, 1969, 26, 8, 946.)

PAGE, VOGEL et PRYOR. — Sténose aortique supra-valvulaire. Observations inhabituelles chez trois malades. (*Am. J. Cardiol.*, 1969, 23, 2, 270-277.)

PAUNIER. — Hypercalcémie infantile et sténose aortique supra-valvulaire. (*Méd. et Hyg.*, 16 octobre 1968, 26, n° 842, 1173-1176.)

PALMER. — Etude des chromosomes dans les sténoses aortiques supra-valvulaires. (*Lancet*, 1963, 788.)

PEROU. — Sténose aortique supra-valvulaire congénitale. (*Arch. of Path.*, 1961, 71, 453.)

PETRY, PALMER, TAYBI, MERRIT et LURIE. — Sténose aortique supra-valvulaire. (*J. Pediatrics*, 1964, 65, 121.)

PIERSON et MANCIAUX. — L'hypercalcémie idiopathique infantile. (*Ann. Pédiat.*, 1959, 6, n° 8-9, 391.)

POTVLIEGE. — Hypervitaminose D2 chez le rat gravide ; étude de son influence sur les glandes parathyroïdes et rapport d'altérations placentaires non encore décrites. (*Arch. Path.*, 1962, 75, 371.)

PRIEST et LANG. — Sténose aortique et hypercalcémie. (*Lancet*, 1965, 1, 1335.)

RASHKIND et coll. — Le cœur dans l'hypercalcémie idiopathique. (*J. Pédiat.*, 1961, 58, 454.)

RASTELLI, MACGOON, ONGLEY, MANKIN et KIRKLIN. — Traitement chirurgical de la sténose aortique supra-valvulaire ; rapport de 16 cas et revue de la littérature. (*J. Thor. Cardiovasc. Surg.*, juin 1966, 51, n° 6, 873-882.)

ROWE et COOKE. — Vitamine D et anomalies crânio-faciales et dentaires des sténoses supra-valvulaires. (*Pediatrics*, janvier 1969, 43, n° 1, 1-2.)

SARIN. — Sténose aortique supra-valvulaire et sténose de l'artère pulmonaire. (*Angiology*, mai 1968, vol. 19, 893-898.)

SCHLESINGER. — Hypercalcémie idiopathique. (*Helv. Paediat. Acta*, 1952, 7, 335.)

— Hypercalcémie idiopathique. (*Brit. Med. J.*, 1951, 1, 127.)

SMITH, BLIZZARD, HARRISON. — Hypercalcémie idiopathique ; rapport d'un cas avec dosages de la vitamine D dans le sérum. (*Pediatrics*, 1959, 24, 258.)

SOULIÉ, VERNANT, CORONE et EMERIT. — Sténose aortique supra-valvulaire, faciès particulier et retard mental ; à propos de 3 observations. (*B.M. Soc. Méd. Hôp. Paris*, 1965, 116, n° 4, 427.)

STAPLETON et EVANS. — Hypercalcémie idiopathique de l'enfance. (*Helv. Ped. Acta*, 1955, 10, 149.)

SUTCLIFFE. — Syndrome de Fanconi-Schlesinger avec sténose des grosses artères. (*Ann. Radiol.*, 1965, 277.)

TAUSSIG. — Atteinte possible du système cardiovasculaire par la vitamine D. (*Ann. Int. Med.*, 1966, 65, 1195-1200.)

VASQUEZ, ZUBERBUHLER et KENNY. — L'insuffisance mitrale associée au syndrome d'hypercalcémie idiopathique du nourrisson. (*J. of Péd.*, décembre 1968, 73, n° 6, 907-910.)

VELITCHKOVA. — Sur le syndrome : faciès particulier, retard mental et sténoses artérielles multiples. (*Proc. Ass. Europ. Paediatr. Cardiol.*, 1967, vol. 3, 30-32.)

VON ARNIM et ENGEL. — Retard mental en relation avec une hypercalcémie. (*Develop. Med. Child. Neurol.*, 1964, 6, 366.)

WARNKE et coll. — Clinique et hémodynamique des sténoses aortiques supra-valvulaires. (*Z. Ges. Inn. Med.*, 15 juin 1966, vol. 21, suppl. 130-131.)

WILLIAMSON. — Sténose aortique supra-valvulaire avec retard physique et mental et faciès particulier. (*Proc. Roy. Soc. Med.*, février 1964, 57, n° 2, 118.)

WILLIAMS, BARRATT-BOYES et LOWE. — Sténose aortique supra-valvulaire. (*Circulation,* décembre 1961, 24, n° 6, 1311-1318.)

WOOLEY, HOSIER, MECKSTROHT, SIRAK et HOLNER. — Sténose aortique supra-valvulaire : une entité clinique naissante. (*Circulation,* 1963, 28, 827.)

WUNSCH, FEIGENBAUM et CAMPBELL. — Un cas de sténose aortique valvulaire, supra-valvulaire et coarctation. (*Am. J. Cardiol.,* 1967, 19, 2, 275-277.)

Le faciès de la sténose aortique supra-valvulaire. (*Med. J. Australia,* 4 janvier 1964, 51, n° 1, 16-17.)

Sténose aortique supra-valvulaire congénitale, hypercalcémie idiopathique et vitamine D. (*Nutrition Reviews,* octobre 1966, 24, 311.)

Sténose aortique supra-valvulaire. (*J.A.M.A.,* 19 décembre 1966, vol. 198, 1302-1303.)

Hypercalcémie et sténose aortique supra-valvulaire. (*Lancet,* 18 mars 1967, 1, n° 7490, 606-607.)

Rapport entre l'administration de vitamine D chez la femme enceinte et l'enfant avec une sténose aortique supra-valvulaire. (*Mschr. Kinderh.,* octobre 1967, 115, n° 10, 534.)

IMPRIMERIE
R. FOULON & Cie
29, Rue Deparcieux, 29
PARIS (XIVe)